DOSSIERS DE KINESITHERAPIE

Sous la direction de Eric VIEL et François PLAS

15. Rééducation en rhumatologie

Pathologies inflammatoires

P. GOUILLY B. PETITDANT A. KOMMINOTH

MASSON

DOSSIERS DE KINÉSITHÉRAPIE

15

RÉÉDUCATION EN RHUMATOLOGIE

PATHOLOGIES INFLAMMATOIRES

CHEZ LE MÊME ÉDITEUR

Du même auteur :

DOSSIERS DE KINÉSITHÉRAPIE, sous la direction de E. VIEL, F. PLAS. N° 10. - RÉÉDUCATION EN RHUMATOLOGIE. PATHOLOGIES DÉGÉNERATIVES, par B. PETITDANT, P. GOUILLY. Préface de D. Schmitt. 1992, 152 pages, 120 figures, 7 tableaux.

Autres ouvrages :

GUIDE PRATIQUE DE TRAUMATOLOGIE, par J. BARSOTTI, C. DUJARDIN, avec la collaboration de J. CANCEL pour l'iconographie. 1990, 2e édition revue et complétée, 288 pages, 605 figures.

MÉDECINE DU SPORT, par E. BRUNET-GUEDJ., B. MOYEN, J. GENETY. *Collection Abrégés de Médecine.* 1995, 5e édition revue et corrigée, 424 pages, 3 figures.

TRAUMATOLOGIE DU SPORT, par R.G. DANOWSKI, J.-C. CHANUSSOT. *Collection Abrégés de Médecine.* 1995, 368 pages, 299 figures, 43 tableaux.

RACHIS ET SPORT, sous la direction de L. SIMON, J. RODINEAU, CH. BENEZIS, G. SAILLANT. *Actualités en Médecine du Sport, n° 6.* 1995, 400 pages.

RHUMATOLOGIE, par L. SIMON, F. BLOTMAN, J. CLAUSTRE, C. HÉRISSON. Préface de H. SERRE. *Collection Abrégés de Médecine.* 1989, 5e édition revue et corrigée, 624 pages, 197 figures, 23 tableaux.

DOSSIERS DE KINÉSITHÉRAPIE

sous la direction de Éric VIEL et François PLAS

15

RÉÉDUCATION EN RHUMATOLOGIE

PATHOLOGIES INFLAMMATOIRES

par

P. GOUILLY
Moniteur-cadre en Masso-kinésithérapie
Certifié en biomécanique
(CHR Metz-Thionville)

B. PETITDANT
Moniteur-cadre en Masso-kinésithérapie
Certifié en biomécanique
(CTO Nancy)

A. KOMMINOTH
Rhumatologue
(Grenoble)

MASSON

Paris Milan Barcelone

Ce logo a pour objet d'alerter le lecteur sur la menace que représente pour l'avenir de l'écrit, tout particulièrement dans le domaine universitaire, le développement massif du « photocopillage ».
Cette pratique qui s'est généralisée, notamment dans les établissements d'enseignement, provoque une baisse brutale des achats de livres, au point que la possibilité même pour les auteurs de créer des œuvres nouvelles et de les faire éditer correctement est aujourd'hui menacée.
Nous rappelons donc que la reproduction et la vente sans autorisation, ainsi que le recel, sont passibles de poursuites. Les demandes d'autorisation de photocopier doivent être adressées à l'éditeur ou au Centre français d'exploitation du droit de copie : 3, rue Hautefeuille, 75006 Paris. Tél. : 43 26 95 35.

Tous droits de traduction, d'adaptation et de reproduction par tous procédés, réservés pour tous pays.

Toute reproduction ou représentation intégrale ou partielle par quelque procédé que ce soit des pages publiées dans la présent ouvrage, faite sans l'autorisation de l'éditeur est illicite et constitue une contrefaçon. Seules sont autorisées, d'une part, les reproductions strictement réservées à l'usage privé du copiste et non destinées à une utilisation collective, et d'autre part, les courtes citations justifiées par le caractère scientifique ou d'information de l'œuvre dans laquelle elles sont incorporées (art. L. 122-4, L 122-5 et L. 335-2 du Code de la propriété intellectuelle).

© *Masson, Paris 1995*
ISBN : 2-225-84999-4
ISSN : 0989-585X

MASSON S.A. 120, bd Saint-Germain, 75280 Paris Cedex 06

Préface

L'ouvrage de P. Gouilly, B. Petitdant et A. Komminoth, concerne un domaine très vaste de la Rhumatologie. Il aborde un ensemble d'affections particulièrement importantes en raison de leur fréquence et de leur retentissement fonctionnel : les rhumatismes péri-articulaires : tendinites, périarthrite scapulo-humérale, pubalgies, épicondylalgies... les algoneurodystrophies, la polyarthrite rhumatoïde et les spondylarthropathies. Pour chacune des affections considérées, les auteurs ont pris soin de développer les bases biologiques et morphologiques indispensables à une bonne compréhension; ils donnent également de claires explications physiopathologiques et une description précise des signes et des éléments du diagnostic. Ceci leur permet un abord raisonné de la rééducation dont l'importante contribution à la thérapeutique se trouve ainsi parfaitement introduite et justifiée. Les techniques de soins de rééducation comme les méthodes d'évaluation sont l'objet d'une description très précise illustrée de nombreux schémas qui fait valoir l'expérience des auteurs.

Cet ouvrage réalise ainsi une synthèse qui arrive à point nommé dans un domaine de la pathologie et de la thérapeutique qui s'est beaucoup développé et enrichi au cours de ces dernières années. Les spécialistes de rééducation y trouveront une référence précieuse et d'usage aisé. Mais tous ceux qui s'intéressent à la pathologie de l'appareil locomoteur, en particulier les rhumatologues, le consulteront aussi avec profit et pourront découvrir des ressources thérapeutiques parfois méconnues.

La qualité et la précision des informations, la clarté de leur présentation feront de cet ouvrage un compagnon agréable et utile de nos activités quotidiennes. Il fait honneur aux auteurs et il rendra sans doute service à ses lecteurs ainsi que, en définitive, aux malades qui accordent leur confiance à notre savoir.

Pr. J. POUREL
Service de Rhumatologie
CHU Brabois, Nancy

Nos sincères remerciements s'adressent à :

– Messieurs les Professeurs D. SCHMITT, J. POUREL et D. MOLE,

– Messieurs les Docteurs J.G. BERNEZ, F. BRESLER, P. FENER, P. PÈRE, J.M. ROUSSE,

– Madame le Docteur F. KLEIN-BAE,

– Th. BEAUCOURT, A.L. CANAT, R. CECCONELLO, C. CHAUVIN, J.P. CORDIER, R. FRESSE, M. FREY, M. HALTEBOURG, R. JACQUIN, A. JOUBERT, F. LESAGE, Ch. MOIGNAU, K. MULLER et E. WOLTRAGER.

– À nos collègues des Services de Rééducation de la Clinique de Traumatologie et d'Orthopédie de Nancy et du Groupement des Hôpitaux de Metz,

– À CAMILLE et PASCALE pour leur patience et leur compréhension.

TABLE DES MATIÈRES

CHAPITRE 1. — *Tendinite* 1

Définition 1

Localisation au sein du tendon 1

Anatomie et structures 1

Anatomie macroscopique, 2. Anatomie microscopique, 2. Structure de la jonction ostéotendineuse, 3. Structure de la jonction myotendineuse, 3. Vascularisation, 3. Innervation, 4. Modifications de la structure du tendon avec l'âge, 4.

Propriétés biomécaniques du tendon 4

Notion de contrainte, 4. Rôle de l'entraînement, 5.

Pathogénie des tendinites 5

Théorie dégénérative, 5. Théorie mécanique, 6.

Clinique 6

Circonstances déclenchantes, 6.

Bilan et évolution 7

Bilan kinésithérapique, 7. Évolution, 8.

Traitement 8

Repos, 8. Traitement médical, 8. Mesures hygiéno-diététiques, 8. Physiothérapie, 9. Électrothérapie, 9. Massothérapie, 10. Techniques de mobilisations spécifiques, 11. Approche musculaire, 11. Chirurgie, 12. Prévention, 12.

Épicondylalgies - Épicondylite - Tennis elbow 12

Définition, 12. Diagnostic différentiel, 12. Bilans, 13. Bilan spécifique d'une épicondylite vraie, 14. Traitement des épicondylalgies, 16. Traitement de l'épicondylite vraie, 17. Traitements et prévention, 20.

Pubalgies 22

Formes anatomo-cliniques, 22. Maladie des adducteurs, 22. Ostéo-arthropathie pubienne micro-traumatique, 25. Pathologie pariétale abdominale, 26. Pseudo-pubalgies, 27. Bilan général, 27. Bilan spécifique, 28. Traitements de la maladie des adducteurs, 29. Traitement de l'ostéo-arthropathie pubienne micro-traumatique, 30. Traitement de la pathologie pariétale abdominale, 30. Traitements et prévention, 30.

Tendinite d'ACHILLE 31

Rappels anatomiques, 31. Bilan, 31. Traitement, 32. Traitement chirurgical, 32. Tendinite quadricipitale, 33. Secteur externe, 34. Secteur interne, 34.

Tendinite de De Quervain 34

CHAPITRE 2. — *Les périarthrites d'épaule* 37

Définition 37

Biomécanique de l'épaule 37

Tendinites de l'épaule 38

Définition, 38. Bilan, 38. Conclusion du bilan, 42. Traitement, 47.

Calcification tendineuse 53

Rupture de coiffe des rotateurs non opérée 53
Définition, 53. Mécanisme, 53. Conclusion du bilan d'une rupture de coiffe, 53. Principes de rééducation, 53. Traitement, 53. Éducation de l'abaissement de la tête humérale, 54.

Rupture de coiffe des rotateurs opérée 56
Arthroscopie, 56. Chirurgie, 56. Immobilisation (fig. 19), 59. Rééducation, 59.

Prothèse d'épaule 62
Évolution chirurgicale, 62. Rééducation, 62. Arthromoteurs, 63.

La capsulite rétractile 63
Définition, 63. Conclusions du bilan d'une capsulite rétractile, 63. Traitement, 64.

CHAPITRE 3. — ***Syndrome algo-neuro-dystrophique*** 71

Introduction 71

Étiologies 71

Évolution 72
Stade 1 : « fluxionnaire » ou phase chaude, 72. Stade 2 : « trophique » ou phase froide, 72.

Examens complémentaires 72
Radiographie, 72. Scintigraphie osseuse, 72. L'IRM, 73.

Biologie 73

Anatomopathologie 73

Physiopathologie 73
Théorie de l'arc nociceptif sympathique de Leriche, 73. Théorie de Truelta, 74. Théorie inflammatoire de Sudeck, 74. Théorie de la sérotonine, 74. Autres théories, 74.

Traitement médical 74

Traitement masso-kinésithérapique 75
Prévention, 75. En phase pseudo-inflammatoire, 75. En phase rétractile, 76. Spécificité en fonctions des localisations, 77.

CHAPITRE 4. — ***L'inflammation*** 79

Introduction 79
L'inflammation aiguë, 79. L'inflammation chronique, 80.

La synoviale normale 80
Microscopie optique de la synoviale, 80. Microscopie électronique de la synoviale, 81. Vascularisation de la synoviale, 82. Innervation de la synoviale, 82. Rôle physiologique de la synoviale, 82.

Le liquide synovial 82
Normal, 82. Pathologique, 83.

Pathologies inflammatoires articulaires 83
Définition, 83. Polyarthrite rhumatoïde (PR), 83. Les spondylarthropathies, 85.

CHAPITRE 5. — ***La polyarthrite rhumatoïde*** 87

Introduction 87
Définition et étiopathogénie, 87. Anatomo-physio-pathologie, 87. Tableau clinique, 88. Examens complémentaires, 91. Classification, 91. Traitement médical, 92.

La main 93
Bilan, 93. Traitement, 94.

Les autres articulations 98
L'épaule, 98. Le membre inférieur, 99. Le pied, 101. Traitement chirurgical, 101.

CHAPITRE 6. — ***Spondylarthrite ankylosante-pelvi-spondylite rhumatismale*** 103

Rappels anatomo-physio-pathologiques 103

Bilans 104

Au niveau du rachis lombaire, 104. Au niveau dorsal, 105. Au niveau cervical, 105. Au niveau thoracique, 105. Au niveau des membres, 105. D'une manière globale, 106. Autres éléments, 106.

TRAITEMENT 106

Traitement médical, 106. Rééducation en période inflammatoire sévère, 106. Rééducation du patient en période inflammatoire modérée, 107. Rééducation en période de rémission chez un patient encore souple, 108. Rééducation en période de rémission chez un patient ankylosé, 112. Exercices respiratoires, 113.

Bibliographie 115

Index alphabétique des matières 123

1

Tendinite

DÉFINITION

C'est une atteinte inflammatoire du tendon d'un muscle squelettique résultant de son inadaptation aux contraintes imposées par son activité. Elle est relativement fréquente en milieu sportif (15 à 20 % des consultations).

LOCALISATION AU SEIN DU TENDON

Quatre localisations sont rencontrées :

– tendinite ou péritendinite : lésion en plein corps tendineux;
– enthésite ou maladie des insertions tendineuses;
– myotendinite : lésion à la jonction tendon et muscle;
– ténosynovite : atteinte inflammatoire de la gaine tendineuse.

ANATOMIE ET STRUCTURES

Le tendon est à la fois le mode d'origine et le mode de terminaison du muscle, sauf dans quelques cas (poplité, ...). Certains sont très courts (1 à 2 cm), d'autres très longs comme le plantaire grêle (30 cm). Certains sont très graciles (court extenseur du pouce), d'autres très puissants (tendon rotulien, tendon d'Achille). Leur aspect extérieur peut être aplati, rubané ou au contraire arrondi, ovalaire. Dans tous les cas, le tendon est blanc, brillant et nacré. Ses faisceaux visibles à l'œil nu sont en général parallèles mais peuvent être torsadés.

© MASSON. La photocopie non autorisée est un délit.

☐ *Anatomie macroscopique*

Le tendon est composé d'un nombre variable d'unités morpho-fonctionnelles comprenant :

– une cellule fibroblastique, le *ténoblaste*, qui enserre dans ses prolongements cytoplasmiques des fibres collagènes et des fibres élastiques,

– des unités primaires groupées en faisceaux, entourées d'une gaine fibro-conjonctive : l'*endotendon*,

– les différents faisceaux forment le tendon entouré par le *péritendon*.

Certains tendons sont eux-mêmes entourés d'une gaine synoviale de glissement.

☐ *Anatomie microscopique*

Le tendon est composé d'un nombre variable d'unités morpho-fonctionnelles comprenant les ténoblastes, l'endotendon, le péritendon (fig. 1)

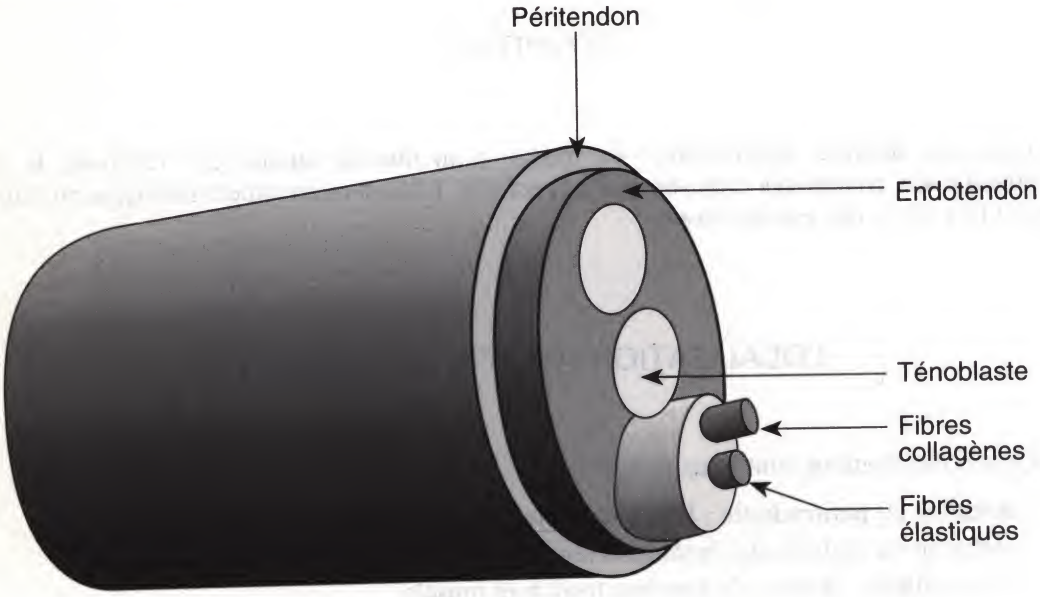

FIG. 1 — *Modélisation tridimensionelle de l'anatomie microscopique du tendon.*

Les ténoblastes sont les unités primaires formées de cellules fibroblastiques qui enserrent dans leurs prolongements cytoplasmiques des fibres collagènes et des fibres élastiques. Ils sont en contact les uns avec les autres et orientés suivant le grand axe du tendon. Ils font la synthèse du collagène, de l'élastine et d'une partie de la substance amorphe.

– *Les fibres collagènes* sont groupées en faisceaux parallèles au grand axe du tendon, disposition due à la traction exercée sur le tendon. Elles constituent 70 à 75 % du tendon, leur aspect ondulé sur les préparations microscopiques expliquerait leurs propriétés viscoélastiques. Le diamètre et la constitution histochimique varient avec l'âge.

– *Les fibres élastiques* sont rares (2 à 4 %) et sont constituées de deux zones : d'une part des fibrilles et d'autre part une zone interfibrillaire amorphe. Ces fibrilles s'entourent autour des fibres collagènes.

– *La substance fondamentale* amorphe, baigne tous les éléments. Sa composition chimique variable avec l'âge aurait un rôle dans la pathogénie des lésions tendineuses.

L'endotendon

Les ténoblastes sont groupés en faisceaux entourés d'une gaine fibro-conjonctive : l'*endotendon*. C'est dans l'endotendon que circulent les nerfs et les vaisseaux.

Le péritendon

L'endotendon est lui-même entouré par le *péritendon*. Certains tendons sont eux-mêmes entourés d'une gaine synoviale de glissement.

☐ *Structure de la jonction ostéotendineuse*

Il n'existe pas de périoste au niveau de cette jonction (le terme de « ténopériostite » est donc erroné, il faut lui préférer le terme d'enthésite ou de maladie des insertions tendineuses). Dès 1929, Dolgo et Saburoff ont mis en évidence 4 zones :

– zone 1 : aspect de la structure tendineuse;

– zone 2 : formée de fibrocartilage; les ténocytes prennent progressivement l'aspect de chondrocytes, la substance fondamentale se modifie aussi peu à peu;

– zone 3 : fibrocartilage calcifié.

Entre les zones 2 et 3 existe une ligne dite « ligne cémentante » ou « ligne bleue » car elle se colore en bleu sur les préparations pour microscope optique où elle est bien visible; elle ne correspond à aucune structure particulière au microscope électronique et pourtant cette ligne est modifiée dans les enthésites;

– zone 4 : tissu osseux proprement dit.

☐ *Structure de la jonction myotendineuse*

Les descriptions divergent, il semble ne pas y avoir de continuité entre tendon et muscle. Une membrane dite de base, recouvre les terminaisons musculaires et une membrane dite cytoplasmique recouvre les fibres collagènes; ces deux membranes sont intriquées sans zone de passage direct. Si tout le monde reconnaît que cette jonction est extrêmement solide, elle constitue malgré tout un point de faiblesse.

☐ *Vascularisation*

L'apport vasculaire provient en faible partie des jonctions myotendineuses et ostéotendineuses.

L'apport principal se fait par les artérioles qui pénètrent le péritendon, soit sur toute sa longueur, soit sur une zone particulière s'il existe des gaines synoviales.

© MASSON. La photocopie non autorisée est un délit.

☐ *Innervation*

Le tendon est richement innervé. L'innervation est de deux types : d'une part, des fibres sympathiques qui accompagnent les artérioles tendineuses, d'autre part, des fibres nerveuses traversant les jonctions myotendineuse et ostéotendineuse et le péritendon.

On distingue des capteurs myotendineux (CMT) (fig. 2), des capteurs intratendineux (CIT), des terminaisons libres (nocicepteurs, ...), des terminaisons dans les corps musculotendineux de Golgi (mécanorécepteurs) et dans les capsules de Paccini et Ruffini (proprioception-réflexe myotatique).

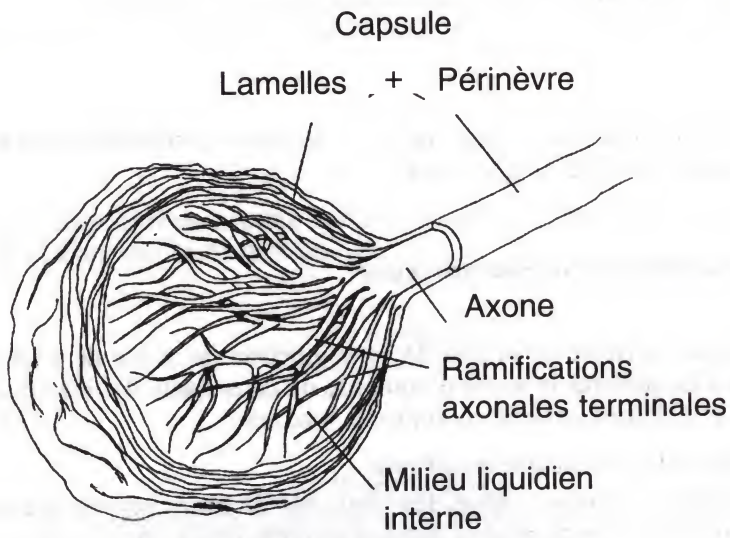

FIG. 2 — *Capteurs myotendineux.*

☐ *Modifications de la structure du tendon avec l'âge*

On observe une modification du rapport nombre de cellules/substance fondamentale. Il est plus élevé chez l'enfant que chez l'adulte par diminution de l'activité cellulaire avec l'âge.

Il y a également une modification des fibres collagènes : leur diamètre et leur longueur sont identiques chez l'enfant, alors que ces fibres deviennent polymorphes chez l'adulte.

La structure chimique des fibres élastiques et les constituants de la substance fondamentale se modifient également avec l'âge.

PROPRIÉTÉS BIOMÉCANIQUES DU TENDON

☐ *Notion de contrainte*

Le tendon ne subit pratiquement que des contraintes en traction, la résistance à la traction étant essentiellement sous la dépendance de l'orientation, du diamètre et de la composition des fibres collagènes. Il existe un rapport constant entre la force induite par le muscle et la résis-

tance du tendon correspondant. La courbe de tension-déformation met en évidence trois phases (fig. 3) :

– un allongement important pour une traction modérée avec retour à la position initiale : phase élastique,

– au-delà d'un allongement de 4 %, la force à exercer n'est plus proportionnelle à l'allongement et la déformation du tendon devient définitive : c'est la phase plastique. Elle est très brève,

– la zone de rupture varie avec l'âge. Sur le tendon d'Achille, le seuil de rupture est de 3,5 kg/mm^2 à l'âge de 10 ans, de 7,8 kg/mm^2 à l'âge de 30 ans et de 4,8 kg/mm^2 à l'âge de 70 ans.

Normalement, les contraintes subies par le tendon ne dépassent pas le quart de la force nécessaire pour le rompre.

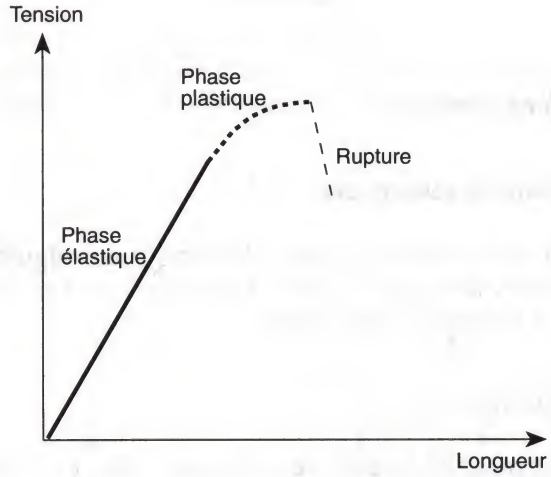

FIG. 3 — *Courbe tension longueur d'un tendon.*

☐ *Rôle de l'entraînement*

Des expériences ont montré chez l'animal une augmentation de la résistance du tendon après un entraînement contre résistance plutôt qu'un entraînement en vitesse.

PATHOGÉNIE DES TENDINITES

☐ *Théorie dégénérative*

La modification des éléments de la substance fondamentale serait particulièrement précoce au niveau du tendon. Ce vieillissement prématuré rendrait le tendon vulnérable au stress, en particulier chez le sportif; il explique aussi les tendinites du sujet de la quarantaine qui reprend une activité sportive sans entraînement préalable.

© MASSON. La photocopie non autorisée est un délit.

☐ *Théorie mécanique*

Il existe un rapport entre la force musculaire et le calibre du tendon; plus la force augmente du fait de l'entraînement, plus les contraintes supportées par le tendon augmentent. Le tendon ne s'adapte pas à ce surcroît de travail, les fibres de collagène se dissocient puis se rompent; ces microruptures entraînent une altération de la vascularisation (augmentation de la vascularisation péritendineuse et diminution de la vascularisation intratendineuse). Il ne peut y avoir de cicatrisation du fait du maintien de la mobilité.

Les tendinites seraient donc au départ de microscopiques ruptures de fatigue au sein du tendon.

CLINIQUE

☐ *Circonstances déclenchantes*

Modification de la mécanique tendineuse

Tous les troubles du train porteur (statique plantaire, genu valgum, etc.), les hyperlaxités, les déséquilibres mécaniques articulaires (rupture du croisé, etc.) et les variations d'insertions musculaires entraînent un surmenage articulaire.

Modification de l'activité sportive

Les modifications de matériel (chaussures, raquette, vélo, etc.), les changements d'environnement (température, hygrométrie, qualité du sol, etc.) ou l'absorption d'anabolisants modifient le geste sportif ou la physiologie musculaire. Une augmentation importante de l'entraînement en qualité ou en intensité, comme une musculation trop précoce ou trop intense, un déséquilibre agonistes-antagonistes, le non respect de la spécificité musculaire (rapport fibres lentes/fibres rapides), un déséquilibre entre travail concentrique et excentrique entraînent une surcharge du tendon.

Lors d'un effort, une ischémie localisée par une compression sous les poulies tendineuses, un effort isométrique prolongé ou une préparation cardio-vasculaire insuffisante entraînent une lésion du tendon.

Enfin les facteurs sensori-moteurs comme l'insuffisance proprioceptive ou les compensations antalgiques (jouer malgré une entorse) perturbent la mécanique tendineuse.

Problèmes métaboliques

Les erreurs diététiques, comme une insuffisance d'hydratation, ont une action physique qui peut modifier la structure du tendon.

L'infection de la sphère bucco-pharyngée est surtout évoquée par certains. Elle a surtout une action indirecte, du fait d'une inévitable baisse de la forme.

Enfin les troubles de la synthèse du glycogène, une fatigue aiguë ou chronique, locale ou générale, un déficit en oligo-éléments ou en vitamine B6 ont également été incriminés par certains auteurs.

Diagnostic différentiel

Les douleurs projetées de conflit intervertébral mineur dans le territoire métamérique correspondant (dérangement intervertébral de Maigne) peuvent donner un tableau de pseudo-tendinite.

Enfin les facteurs psychologiques, suite à une méforme, à un arrêt prolongé ou à une reprise difficile après un arrêt prolongé, peuvent majorer une tendinite.

BILAN ET ÉVOLUTION

☐ ***Bilan kinésithérapique*** (tableau I)

Le mode d'installation de la *douleur* est progressif.

La douleur est importante en début d'effort, diminue puis disparaît avec l'échauffement, elle réapparaît après l'effort puis cesse après quelques heures.

TABLEAU I. — BILAN D'UNE TENDINITE

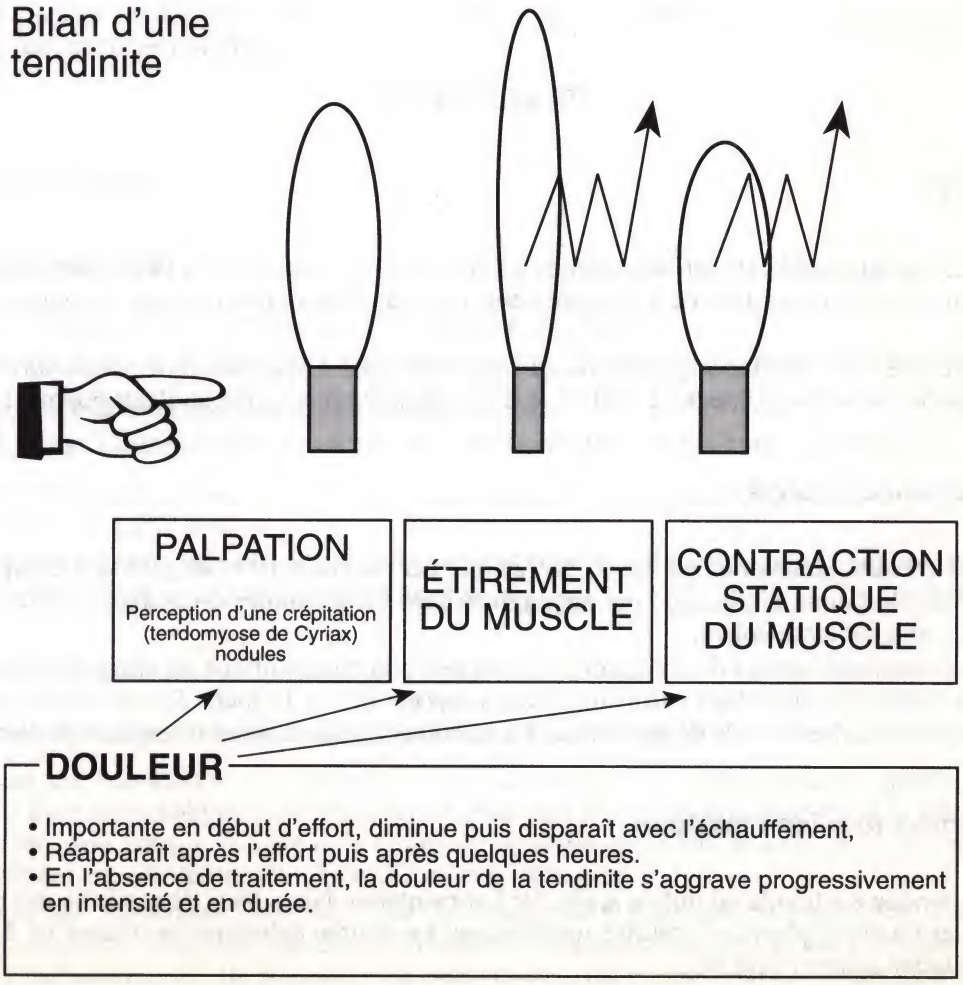

© MASSON. La photocopie non autorisée est un délit.

En l'absence de traitement, la douleur de la tendinite s'aggrave progressivement en intensité et en durée. Tous les stades sont possibles, de la simple gêne à l'impotence complète.

Localement, l'examen est pauvre à l'exception de la douleur, la présence d'une tuméfaction ou d'un œdème local étant plus rare. La *palpation* peut percevoir une crépitation (tendomyose; de Cyriax). Si la lésion est chronique, il existe des zones hypertrophiées, des zones d'adhérence ou des nodules dans le tendon.

Le signe pathognomonique est le réveil de la douleur à la *contraction statique du muscle*.

L'*étirement du muscle* montre une diminution de l'extensibilité et surtout s'accompagne fréquemment du réveil de la douleur.

☐ *Évolution*

Elle est variable en fonction des lésions anatomiques; Blazina-Martens propose une classification fondée sur les répercussions fonctionnelles :

Stade 1 : douleurs uniquement après les activités.

Stade 2 : douleurs au début de l'effort, diminuant à l'échauffement, réapparaissant à la fatigue, se calmant à l'arrêt de l'effort.

Stade 3 : douleurs constantes pendant l'effort, persistant au repos, empêchant l'activité.

Stade 4 : rupture tendineuse.

TRAITEMENT

☐ *Repos*

Il est indispensable et pourtant difficile à faire accepter au sportif et à l'entraîneur. Le repos peut être relatif (diminution de l'entraînement) ou total (immobilisation par strapping ou par attelle).

Sa durée varie suivant la gravité, de quelques semaines à plusieurs mois; il est suivi d'une rééducation musculotendineuse à l'effort et d'une reprise progressive de l'entraînement.

☐ *Traitement médical*

Les anti-inflammatoires par voie générale donnent environ 10 % de guérison complète et 60 % d'amélioration. L'efficacité des antalgiques dans les tendinites est nettement inférieure à celle des anti-inflammatoires.

Les injections locales de corticoïdes constituent une thérapeutique de choix dans la tendinite. Le médecin réalise deux à trois injections espacées de 6 à 10 jours. En cas d'échec dès les deux premières, il est inutile de persévérer. La mésothérapie peut servir de traitement d'appoint.

☐ *Mesures hygiéno-diététiques*

Le tendon est fragile en milieu acide. Or l'alimentation laisse dans l'organisme des résidus acides, et l'activité physique entraîne une acidose. Le régime diététique se résume en 4 points afin de lutter contre l'acidose.

– Apporter une alimentation alcalinisante en conseillant les végétaux (salade, carotte, chou, pomme de terre, ...), les fruits (abricots, orange, raisin, banane), les céréales et le lait et dérivés.

– Diminuer les apports en acide urique contenu dans les produits d'origine animale et plus particulièrement dans les abats, le pigeon, le gibier, les anchois, la sardine et le hareng, les viandes jeunes (veau) et les fromages très fermentés.

– Diminuer les apports en acide oxalique présent dans les épinards, l'oseille, les asperges, les tomates, la rhubarbe, le cacao et le thé.

– Assurer une bonne hydratation avant, pendant et après l'effort en utilisant préférentiellement de l'eau bicarbonée sodique (Vichy St Yorre ou Célestins).

Il semble qu'il faille 4 à 6 semaines pour que le tendon retrouve une alcalinisation correcte.

☐ *Physiothérapie*

L'utilisation de pommade ou de gel anti-inflammatoire (*Niflugel*, *Geldène*, *Proténid* gel, ...) appliqués par des massages ont une action anti-inflammatoire locale intéressante.

Le glaçage immédiat (glaçon, chlorure d'éthyle) ou le glaçage secondaire (dans les 48 heures) trois à quatre fois par jour pendant 20 minutes (azote liquide, ...) a une action antalgique et anti-inflammatoire très performante.

Le glaçage semble plus efficace en période aiguë et l'application de chaleur paraît plus adaptée aux atteintes chroniques.

☐ *Électrothérapie*

L'ultrasonothérapie

Elle constitue une technique de choix pour les tendinites.

Appliqués sur le tendon dans l'eau ou avec un gel, les ultrasons ont un effet thermique :

– à action anti-inflammatoire et antalgique locale,

– à action à distance, due à la diminution de la conduction des fibres nociceptives.

Ils sont prescrits trois fois par semaine, pendant 10 à 15 séances de 10 minutes avec une intensité de 1,5 à 2 W/cm^2.

Certains auteurs préconisent également d'appliquer les ultrasons sur le corps musculaire afin de « normaliser » la vascularisation du tendon.

Courants antalgiques

Le thérapeute peut appliquer des *courants antalgiques* sous deux formes :

– soit par *stimulation des systèmes enképhalinergiques*, en utilisant deux grandes électrodes le long de la colonne vertébrale ou en stimulant les points d'acupuncture, la fréquence du courant varie entre 1 et 5 Hz et le temps d'impulsion entre 150 et 250 µs. L'effet ressenti par le patient est une contraction musculaire nettement perçue;

– soit par *stimulation pré-synaptique*, en connaissant parfaitement l'anatomie des nerfs sensitifs, en plaçant une électrode de grande taille à l'émergence du nerf, et une autre plus petite à la terminaison du nerf. La fréquence du courant varie entre 30 et 100 Hz, le temps d'impul-

© MASSON. La photocopie non autorisée est un délit.

sion entre 100 et 200 µs. L'intensité du courant est relativement faible. La sensation perçue par le patient est une sensation paresthésique le long du trajet du nerf articulaire.

La diélectrolyse médicamenteuse

Elle permettrait à l'aide d'un courant continu de faire passer un produit à travers la peau (le plus souvent un anti-inflammatoire appliqué sur l'électrode négative) pour obtenir une action locale sans effet secondaire. Le traitement dure 30 minutes, à raison de 10 séances. L'intensité est de 0,1 mA par cm^2 d'électrode active et le montage est soit longitudinal, soit transversal par rapport au tendon qui souffre.

Ondes courtes

Appliquées en continu, les ondes courtes provoquent un échauffement des tissus ayant en cela une action similaire à l'ultrason. En pulsé à une fréquence inférieure à 100 Hz, l'action anti-inflammatoire paraît également très intéressante. Les modalités d'application varient avec les appareils.

Aimants

L'application d'aimants sur des points douloureux en présentant le pôle sud contre la peau semble apporter des résultats encore inexpliqués.

Laser

Il est difficile de se prononcer sur l'efficacité du laser en thérapeutique vu le petit nombre d'études réalisées. Il est cependant préconisé par certains auteurs sur les tendinites.

□ *Massothérapie*

La technique de massage décrite par Cyriax ou *Massage Transversal Profond* (MTP) consiste à mobiliser la peau, les tissus sous-cutanés, voire les couches musculaires superficielles sur des éléments anatomiques profonds et habituellement mobiles.

Elle a trois effets :

– augmentation de la chaleur locale (l'hyperhémie entraînant une analgésie locale),

– diminution des adhérences en mobilisant les fibres ligamentaires et musculaires les unes par rapport aux autres,

– effet antalgique en actionnant le gate control.

Le MTP doit être appliqué à l'emplacement exact de la lésion d'où une bonne *connaissance de l'anatomie palpatoire*. Le ou les doigts doivent être placés transversalement par rapport au trajet des éléments à traiter. La pression est perpendiculaire à ces éléments, l'amplitude des mouvements est maximale, le doigt et la peau doivent être mobilisés en bloc par rapport aux plans sous-jacents.

Le rythme du mouvement est le plus rapide possible (extrapolation de Cyriax). La technique se pratique avec :

– le pouce : contre-appui nécessaire avec d'autres doigts,

– l'index (renforcé ou non par le médius) : contre-appui pouce,

– 2e, 3e et 4e doigts : contre-appui pouce,

– L'ensemble peut être renforcé par la main,
– la dernière phalange qui pratique le MTP est stabilisée en flexion,
– la position du patient doit faciliter l'accès à la lésion,
– le MTP doit se faire sur des tendons étirés.

Le MTP est contre-indiqué dans certains cas :

– infection d'origine microbienne,
– ossification des calcifications des parties molles,
– bursite,
– polyarthrite rhumatoïde,
– compression nerveuse.

Le MTP peut être appliqué soit sur des lésions fraîches pendant des durées très courtes (de l'ordre de 30 secondes 2 fois par jour) soit sur des lésions chroniques (classiquement 20 minutes, 3 fois par semaine). Si au bout de 3 semaines le thérapeute ne note aucun résultat, il abandonne son traitement.

Le thérapeute utilise en complément des techniques de détente musculaire permettant de limiter les tensions au niveau du tendon.

☐ *Techniques de mobilisations spécifiques*

En cas de déséquilibre mécanique, ces techniques réharmonisent l'articulation croisée par le tendon douloureux.

☐ *Approche musculaire*

Étirement

L'étirement passif est utilisé au début de la récupération afin de n'étirer le tendon qu'en position extrême d'allongement. Le principe est d'amener le muscle en course externe infra-douloureuse.

Afin d'augmenter l'efficacité, on peut appliquer la technique du « cold relax », qui consiste à associer l'effet du froid à l'étirement passif du muscle.

Stretching

Le stretching (tension active) est utilisé en phase d'indolence et sert également d'exercice de base avant toute activité physique au titre de la prévention. C'est une technique d'étirement musculo-aponévrotique qui consiste en une mise en tension réalisée par le sujet lui-même sans aide extérieure. Elle associe la rotation axiale, la contraction musculotendineuse et l'extensibilité des tissus et repose sur une bonne connaissance de l'activité sportive du patient.

Renforcement musculaire

Le renforcement musculaire est réalisé de la course interne vers la course externe, de la chaîne ouverte à la chaîne fermée et utilise tous les moyens modernes comme le renforcement isocinétique avec des appareils de coût élevé (type *Cybex*, *Biodex*, *Ariel* ou *Myostar*) mais adaptés aux contraintes d'évaluation, de précision et de rigueur.

© MASSON. La photocopie non autorisée est un délit.

☐ *Chirurgie*

Le chirurgien n'intervient que rarement et le plus souvent lorsque tous les traitements conservateurs ont échoués. Les techniques diffèrent selon la localisation et l'étiologie. Elles présentent des résultats encourageants, 75 % de bons résultats avec un retour aux activités sportives antérieures.

☐ *Prévention*

C'est certainement l'élément-clef du traitement. Elle consiste à adapter l'entraînement et le matériel à l'activité sportive et aux possibilités du sportif.

ÉPICONDYLALGIES - ÉPICONDYLITE - TENNIS ELBOW

☐ *Définition*

L'épicondylalgie par maladie des insertions tendineuses constitue l'épicondylite au sens propre du terme, elle résulte de la surcharge mécanique de l'articulation huméro-radio-ulnaire (huméro-radio-cubitale) et se traduit classiquement par l'atteinte du long extenseur radial du carpe (1er radial) (bien que son insertion soit plus haute que les épicondyliens), du court extenseur radial du carpe (2e radial) et de l'extenseur des doigts (extenseur commun).

☐ *Diagnostic différentiel*

Maladie de la tête du radius ou arthropathie huméro-radio-ulnaire

Elle résulte :

– d'une altération des franges synoviales,
– de lésions dégénératives du ligament annulaire,
– de chondropathie de la cupule radiale,
– de subluxation postérieure de la tête du radius,
– de chondromalacie du condyle huméral,
– d'une bursite épicondylienne,
– d'un envahissement de l'espace sous-tendineux (court extenseur radial du carpe) par un tissu de granulation hypervasculaire.

Les signes de cette maladie sont :

– « signe de la canette » de Benassy : le patient est incapable de se servir à boire, même avec une bouteille légère, mais il lui est toujours possible de soulever un objet lourd, coude en extension,
– douleur exquise au niveau du rebord de la capsule radiale lors des prono-supinations,
– douleur sur l'interligne radio-huméral postérieur,
– à la palpation, nodule ou ressaut au niveau de la capsule radiale,

– ressaut douloureux au début de l'extension après une flexion complète,
– limitation de la flexion,
– douleur à la supination contrariée (frange méniscale),
– s'accompagne quelquefois d'une limitation d'extension.

Origine cervicale

L'atteinte de C5-C6 se traduit par une douleur antérieure au niveau de l'épicondyle latéral, l'atteinte de C6-C7 se traduit par une douleur postérieure au niveau de l'épicondyle latéral.

Le bilan cervical fait apparaître un dysfonctionnement.

Compressions nerveuses

– La compression de la *branche postérieure du nerf radial* au coude est rare (1 %). La compression se fait soit entre le brachial (brachial antérieur) et brachio-radial (huméro-stylo-radial), soit entre les deux chefs du supinateur (court supinateur).

La douleur est rebelle au traitement, persiste au repos, parfois se manifeste par une recrudescence nocturne; elle est augmentée par les mouvements d'hyperextension et de pronosupination, irradie à la face postéro-externe de l'avant-bras et à la face dorsale des deuxième et troisième doigts. La douleur est déclenchée à la pression sur l'épicondyle latéral et quelquefois aussi à 1 cm en dessous et en arrière du pli du coude (signe de Tinel). Les signes de déficit moteur sont exceptionnels et très tardifs, l'électromyogramme (EMG) est indispensable pour affirmer le diagnostic.

D'après Roles, le signe clinique caractéristique est la douleur à l'extension contrariée du 3e doigt, coude en extension.

– L'atteinte de la *branche sensitive du nerf musculo-cutané* est due à la compression au point de perforation du fascia brachial (aponévrose brachiale), elle se caractérise par une paresthésie du bord latéral de l'avant-bras, par une douleur et une limitation en pronation, alors que le mouvement en supination est complet et indolore.

Bursite sous-épicondylienne

C'est une inflammation de la bourse sous-épicondylienne.

☐ *Bilans*

Examen du cou

La sensibilité du massif articulaire C5-C6 ou C6-C7 du côté de l'épicondylalgie plaide en faveur d'une origine cervicale. Il existe souvent une distorsion entre l'image radiologique cervicale et la sensibilité cervicale; une sensibilité anormale doit toujours prendre le pas sur la radio. L'origine cervicale sera jugée par l'amélioration des douleurs du coude après traitement cervical.

Examen du coude

GLOBAL. — Il consiste à étudier systématiquement la mobilité et la sensation en fin de course de :

– la flexion du coude,

© MASSON. La photocopie non autorisée est un délit.

– l'hyperextension du coude,
– la pronation passive complète,
– la supination passive complète,
– les mouvements en latéralité.

Ces amplitudes sont variables selon les sujets et doivent être comparées avec le côté opposé, ces mouvements devant être libres et indolores. Une limitation globale par rapport au côté sain peut orienter sur une périarthrite du coude.

Si un seul mouvement précis est douloureux et limité, le thérapeute pensera à une souffrance radio-humérale et plus précisément à un blocage radio-huméral par pincement d'une frange synoviale ou du ménisque inconstant.

ANALYTIQUE :

Articulation radio-humérale. — L'avant-bras est en flexion-pronation maximale, le poignet en flexion, le pouce droit de l'examinateur est placé à la partie antéro-latérale de la tête radiale, la main gauche de l'examinateur étend l'avant-bras maintenu en position de pronation et en flexion complète de poignet; le pouce droit reste sur la tête radiale pendant tout le mouvement.

Articulation radio-ulnaire proximale. — *a*) Partie supérieure :

Le pouce de l'examinateur et le radius sont dans le même alignement, la main droite stabilise le bras pendant que la main gauche mobilise le radius.

b) Partie inférieure :

La manœuvre est faite pour décoapter la partie inférieure de la tête radiale sur le cubitus, la main droite immobilise le bras pendant que la gauche tracte l'avant-bras dans l'axe de la main.

c) Examen de la rotation :

Le sujet a le coude tendu en supination complète. Le thérapeute amène le coude en flexion, la supination maximale est maintenue. Le passage en pronation est réalisé en maintenant la flexion du coude.

Articulation huméro-ulnaire. — L'examinateur maintient le poignet, coude en supination et en flexion à 15°. Il réalise une inclinaison de l'avant-bras vers le dehors.

Examen du poignet

Une mobilité en touche de piano de l'extrémité inférieure du radius doit exister.

☐ *Bilan spécifique d'une épicondylite vraie*

Ce bilan exclut les étiologies radio-humérales, cervicales, et radio-ulnaires inférieures.

La douleur est située à la face antéro-latérale du coude; son installation est progressive, d'abord en fin d'activité, puis en dehors de l'activité.

La douleur est déclenchée lors des mouvements d'extension et de supination, surtout s'ils sont associés.

La mobilité du coude est normale, seule la supination en extension complète est douloureuse.

A la palpation, il existe un point exquis sur l'épicondyle latéral.

L'examen radiologique est normal.

Le bilan musculaire consiste à interroger le ou les muscles touchés, en les palpant, les étirant et en leur opposant une résistance à la contraction.

L'extenseur des doigts

L'*étirement* est réalisé en amenant le poignet en flexion (fig. 4). Une flexion des métacarpo-phalangiennes et des inter-phalangiennes proximales (IPP) optimise la technique mais est souvent trop douloureuse pour être réalisée lors du bilan.

La *résistance* contrarie une extension de la première phalange des quatre derniers doigts, l'inter-phalangienne proximale et l'inter-phalangienne distale (IPD) sont relâchées, le poignet est stabilisé.

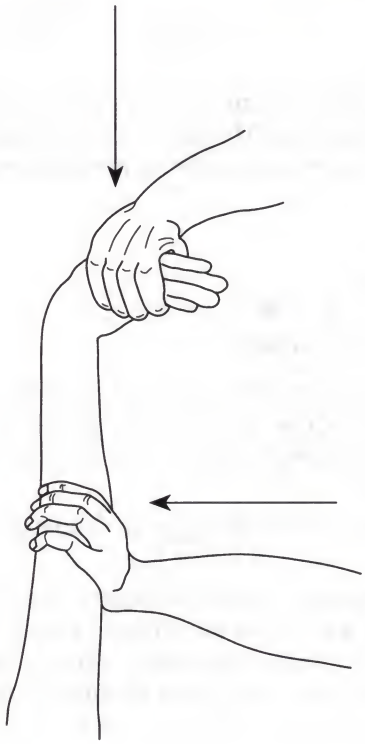

FIG. 4 — *Étirement des extenseurs.*

Le supinateur

L'*étirement* est réalisé en amenant le coude fléchi en pronation.

Sur un sujet assis ou debout, épaule et coude en extension maintenus par le kinésithérapeute, la *résistance* contrarie une supination de l'avant-bras.

Le court extenseur radial du carpe

L'*étirement* est réalisé par une prise au niveau des métacarpiens qui amène le poignet en flexion et en inclinaison médiale.

La *résistance* appliquée sur la face dorsale de la main le long du 2e métacarpien, contrarie une flexion et une inclinaison médiale.

L'extenseur ulnaire du carpe (cubital postérieur)

L'*étirement* est réalisé en amenant le poignet en flexion et en inclinaison latérale.

La *résistance* contrarie une extension et une inclinaison médiale du poignet.

© MASSON. La photocopie non autorisée est un délit.

Anconé

Le patient est en procubitus, bras sur la table en abduction à 90°. La résistance contrarie une extension du coude.

☐ *Traitement des épicondylalgies*

Origine cervicale

Le traitement de l'épicondylite devient un traitement spécifique de la cervicalgie où les techniques de manipulations décrites par Maigne ou Cyriax prennent une place de choix au sein de la rééducation classique que nous avons décrits précédemment (voir Dossier de Kinésithérapie n° 10).

Réduction de la tête du radius

Trois techniques peuvent être utilisées :

1° Le thérapeute donne une poignée de main en imprimant un léger mouvement de traction, l'autre main réalise la contre-prise au-dessus du pli du coude, son index dirige le tendon du biceps et oblige la tête à réintégrer sa place; une traction importante n'est pas nécessaire surtout si le sujet est peu musclé.

2° Sur un sujet peu musclé, le thérapeute peut simplement secouer la main sous légère traction.

3° Le thérapeute met la première commissure d'une main dans le pli du coude; de l'autre main il tracte progressivement l'avant-bras au niveau du poignet et en fin de traction y ajoute un mouvement de pronation. La main proximale exerce une poussée vers l'arrière avec l'éminence thénar sur la tête du radius qui glisse ensuite en dehors pour exercer une poussée en dedans (fig. 5).

Discordance huméro-ulnaire

Elle est corrigée par un mouvement de latéralité du coude sous-traction.

Réduction d'un corps étranger

Après un traumatisme, un corps étranger constitué par un fragment de cartilage invisible à la radiographie peut se situer :

– soit entre l'humérus, la tête du radius et le processus coronoïde, l'extension est limitée, la manœuvre sera efficace,

– soit entre l'humérus et le processus coronoïde, la flexion est limitée, la manœuvre sera inefficace.

Le patient est demi-assis, le bras en abduction horizontale, coude à 90°. Un premier assistant effectue une contreprise sur le tiers inférieur de l'humérus dans l'axe de l'avant-bras, un second assistant maintient le thorax et l'épaule opposée, le thérapeute prend le poignet, tracte l'avant-bras en effectuant un va-et-vient en prono-supination et en extension.

L'extension complète ne doit pas être atteinte la première fois, même si la réduction est réussie; le coude ne retrouve pas son amplitude complète immédiatement après la manœuvre.

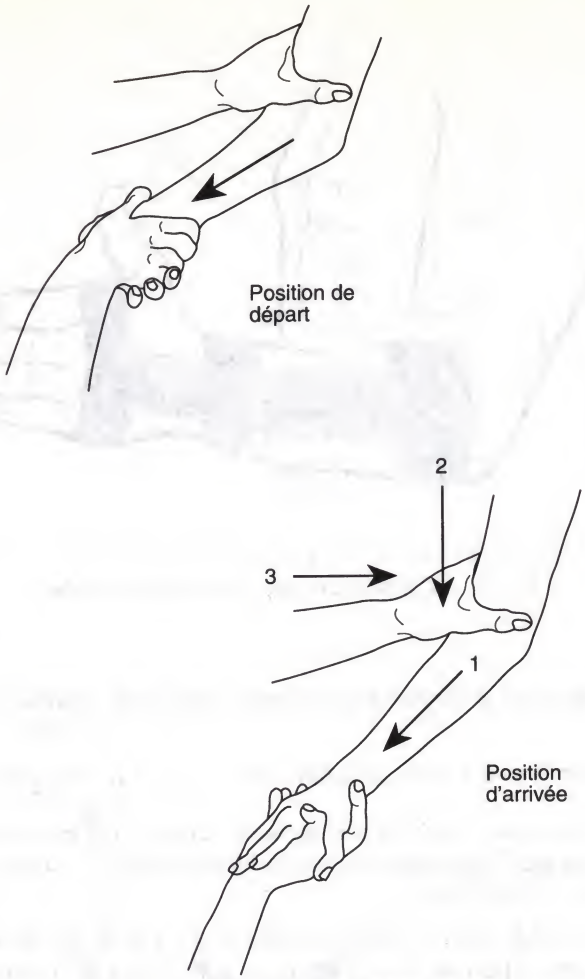

FIG. 5 — *Réduction de la tête radiale.*

☐ *Traitement de l'épicondylite vraie*

On associe aux règles hygiéno-diététiques et à la physiothérapie (voir p. 9) les techniques suivantes.

Immobilisation

L'immobilisation est réalisée coude fléchi à 90°, avant-bras en supination, poignet en hyperextension, doigts allongés par plâtre ou matériaux thermoplastiques.

Contention adhésive (fig. 6)

Elle est réalisée par :

– une bande circulaire de 8 à 10 cm sur la masse des épicondyliens en avant du pli du coude au tiers supérieur de l'avant-bras,

© MASSON. La photocopie non autorisée est un délit.

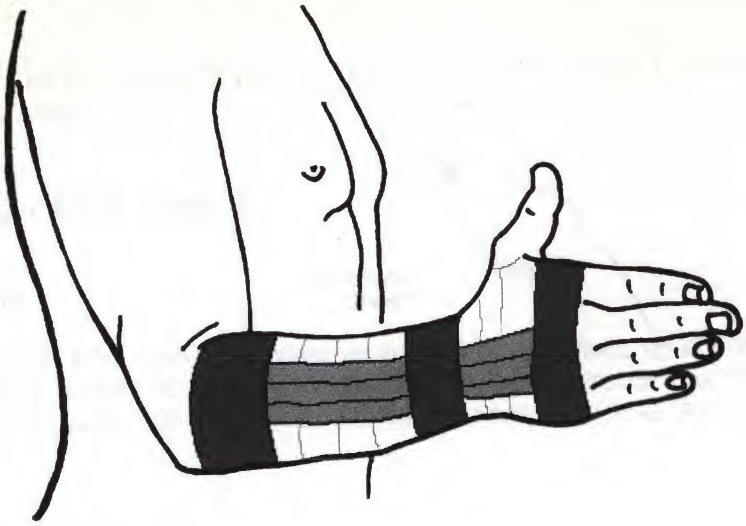

FIG. 6 — *Contention dans une épicondylite.*

– une bande circulaire de 3 cm sur les styloïdes radiale et cubitale ; la bande adhésive est en tension maximale,

– elle peut s'associer à une bande circulaire de 3 cm sur la tête des métacarpiens.

Ces circulaires limitent la course des extenseurs du poignet et des doigts. La réunion de ces circulaires par des bandes longitudinales sur la face dorsale de l'avant-bras évite les mouvements excessifs de flexion du poignet.

Tordeur propose et valide par scanner l'utilisation d'un bracelet réalisé en thermoplastique appliqué au niveau du tiers supérieur de l'avant-bras, permettant de limiter la course des épicondyliens.

Massage transversal profond

a) *Tendon de l'extenseur des doigts.* — D'après Cyriax, neuf fois sur dix il existe une atteinte de l'insertion épicondylienne de l'extenseur des doigts. Dans ce cas, la douleur est située à la face externe du coude, irradiant sur la face dorsale de l'avant-bras vers le poignet. Les mouvements du coude sont indolores, seules l'extension et l'abduction du poignet contre résistance sont douloureuses. Le point douloureux se trouve à la partie supérieure des extenseurs radiaux sur l'insertion épicondylienne du tendon, c'est-à-dire en avant de l'épicondyle latéral et non à sa pointe.

Le MTP est réalisé sur un patient assis, coude fléchi à 90° en supination complète.

b) Corps du tendon commun. — Cette lésion est rare. Les signes cliniques indiquent une lésion des radiaux mais la douleur est située 5 à 10 mm en dessous de l'épicondyle.

Le MTP est réalisé sur un patient assis, avant-bras fléchi à 45°, pronation presque complète (fig. 7).

c) *Insertion du long extenseur radial.* — La lésion du long extenseur radial représente 1 à 2 % des cas mais est la plus facile à guérir.

Le MTP est réalisé sur un patient assis, coude fléchi à 90° en supination complète.

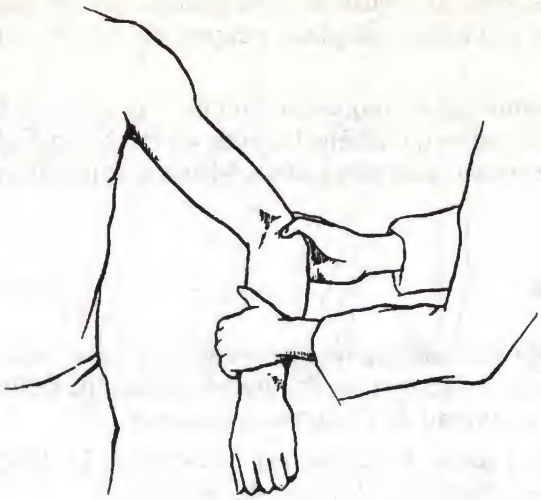

FIG. 7 — *Massage transversal profond des épicondyliens.*

Mobilisation passive

La manœuvre inspirée de Mill est indiquée pour une épicondylite vraie et seulement si l'extension du coude est complète (fig. 8).

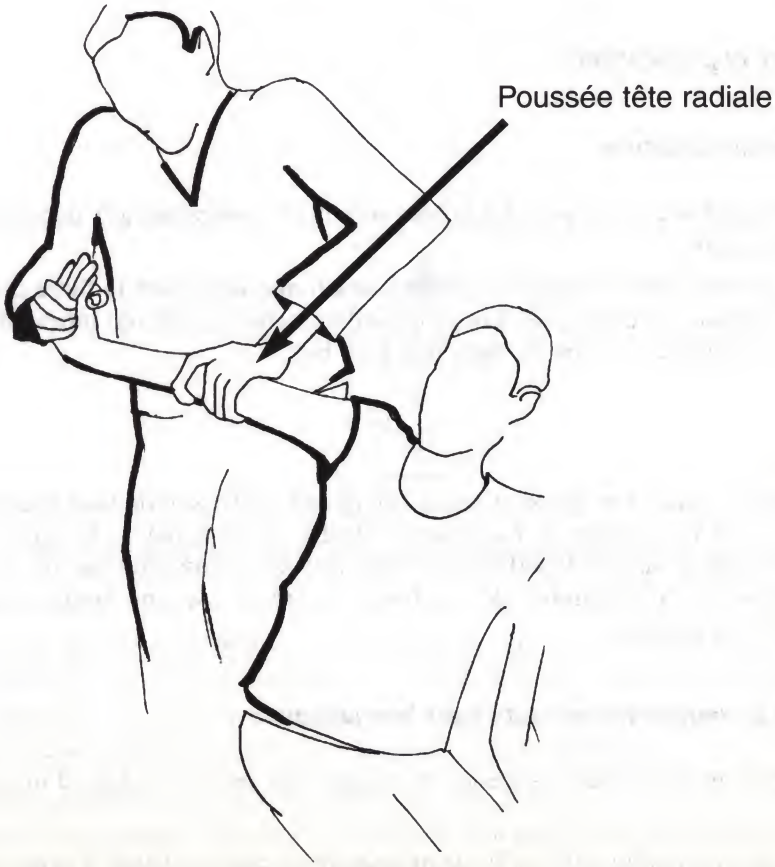

FIG. 8 — *Manœuvre de Mill.*

© MASSON. La photocopie non autorisée est un délit.

Le malade est assis, bras en abduction et en rotation interne complète (olécrane regardant en haut), avant-bras en pronation complète, poignet en flexion complète, légère flexion du coude.

En maintenant l'avant-bras en pronation complète, poignet en flexion, l'opérateur exerce une poussée sur la tête du radius qui amène le coude en extension. Quatre à douze mobilisations à raison d'une seule par séance sont nécessaires. Même si le traitement est réussi, il n'évite pas forcément la récidive.

Traitement chirurgical

Il est réservé aux formes rebelles résistantes au traitement médical et à la kinésithérapie. Dans le cas des tendinites d'insertion, le chirurgien réalise une désinsertion des épicondyliens permettant une détente au niveau de l'insertion proximale.

Lors des 10 premiers jours, le patient est immobilisé. Le thérapeute, tout en évitant la constitution d'un œdème, rééduquera les articulations libres.

Au 10e jour, l'attelle est enlevée progressivement, permettant une mobilisation où l'extension complète ne doit pas être recherchée d'emblée. La cryothérapie est utilisée en fin de séance.

Au 21e jour, les amplitudes totales sont recherchées.

Ce n'est qu'à partir du 60e jour que le renforcement musculaire progressif est entrepris.

La reprise du sport est envisageable au 6e mois.

☐ *Traitements et prévention*

Programme de musculation

Il est indispensable car des muscles faibles sont plus vulnérables aux traumatismes répétés que des muscles sains.

En période aiguë, une musculation visant à améliorer aussi bien la force que l'endurance du tronc et de l'épaule, est entreprise. Lorsque l'inflammation a cédé, on introduit des exercices pour le coude, le poignet, et la main, dans le même but.

Stretching

Le stretching est utilisé en phase d'indolence et sert également de base avant toute activité physique au titre de la prévention. La figure 9 illustre un exemple de technique d'étirement musculo-aponévrotique des épicondyliens. Elle associe la rotation axiale, la contraction musculotendineuse et l'extensibilité de ses tissus et repose sur une bonne connaissance de l'activité sportive du patient.

Recherche des facteurs déclenchants pour le tennisman

Le thérapeute peut simuler les gestes techniques du tennis à l'aide d'un système poids poulie.

Technique du revers (fig. 10). — Il est nécessaire de moins utiliser l'extension du coude, d'utiliser l'épaule, de transférer le poids du corps pour appuyer le coup de raquette.

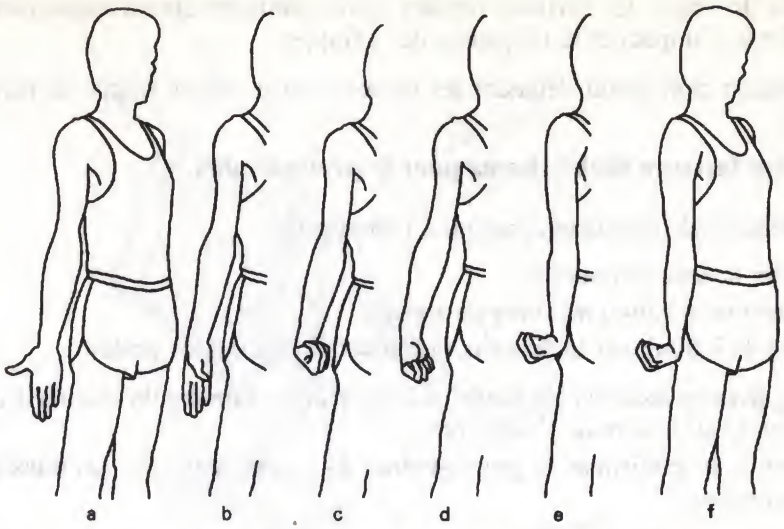

FIG. 9 — *Exemple de stretching des épicondyliens (d'après Esnault).*

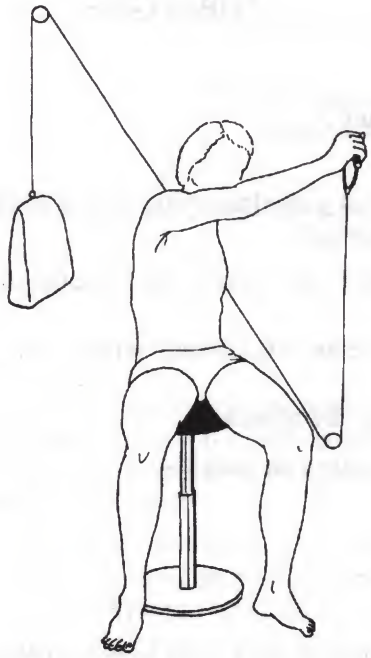

FIG. 10 — *Montage de pouliethérapie reproduisant le revers du tennisman.*

Technique de la frappe de balle. — Une frappe qui ne se fait pas au centre du cadre de la raquette demande un travail plus important des extenseurs pour maintenir la raquette.

Modification de l'équipement. — Un tennis elbow fait souvent suite à un changement de raquette, il faut donc adapter et revoir son matériel avec l'entraîneur.

– Cadre de la raquette : le métal est plus léger que le bois.

– Poignée de la raquette : elle doit être adaptée à la possibilité de préhension du sujet.

– Balles : utiliser des balles neuves après avoir utilisé des balles trop usées modifie la frappe et son impact sur la raquette, la force de l'impact augmentant avec le poids de la balle.

© MASSON. La photocopie non autorisée est un délit.

– Surface du court : les surfaces rapides (herbe, surfaces dures) augmentent la rapidité de la balle, sa force d'impact et la fréquence de la frappe.

Le tennisman doit savoir détendre ses muscles entre chaque frappe de balle.

Recherche des facteurs déclenchants pour le professionnel

Le professionnel (menuisier, maçon, ...) cherchera :

– à utiliser le bras non atteint,
– à changer de position au cours du travail,
– si possible à diminuer la durée et la fréquence de certains gestes.

Il faut également modifier les outils en longueur, le diamètre du tournevis afin de diminuer la force à exercer au niveau de l'avant-bras.

Tout comme le tennisman, le professionnel doit savoir détendre ses muscles entre chaque série de mouvements.

PUBALGIES

☐ *Formes anatomo-cliniques*

Parfois considéré comme un « syndrome fourre-tout », trois formes anatomo-cliniques se retrouvent sous le terme de pubalgie :

– la maladie des adducteurs qui résulte de la pathologie ostéo-tendinomusculaire des adducteurs,
– l'ostéo-arthropathie pubienne micro-traumatique. Au sens étymologique du terme, il s'agit de la vraie pubalgie,
– les pathologies pariétales abdominales.

Ces formes peuvent être isolées ou associées.

☐ *Maladie des adducteurs*

C'est un terme générique qui englobe trois lésions anatomiques différentes mais dont les symptômes sont voisins :

– pathologie traumatique musculotendineuse des adducteurs,
– tendinite,
– maladie d'insertion.

Rappels anatomiques

Les muscles sont répartis en trois plans. De la profondeur à la superficie, on trouve le long adducteur (moyen adducteur) et le gracile (droit interne), le court adducteur (petit adducteur), le pectiné et le grand adducteur. Ils s'insèrent sur le pubis et la branche ischio-pubienne (fig. 11).

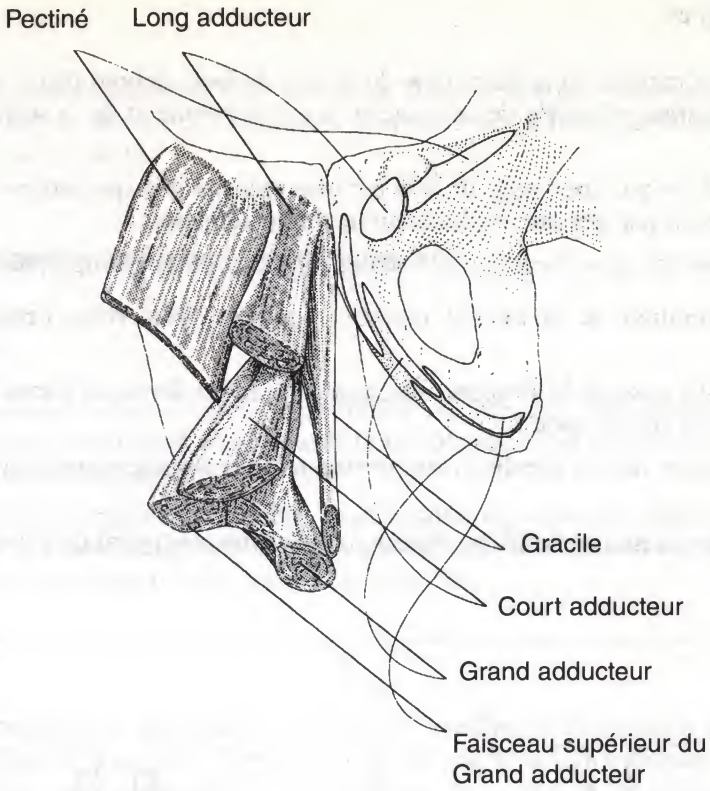

FIG. 11 — *Anatomie des adducteurs (d'après Rouillon).*

Pathogénie

Elle résulte de micro-traumatismes. Les lésions peuvent siéger à la jonction musculotendineuse, au niveau du corps du tendon, ou à son insertion sur le pubis. L'insertion est bien adaptée pour résister aux sollicitations en traction, beaucoup moins aux contraintes en cisaillement permises par la grande liberté de la hanche.

Les fibres périphériques et l'insertion sont alors lésées, ce qui explique sa plus grande fréquence du côté du pied du shoot que du côté du pied d'appel. Mais cette maladie n'est pas une exclusivité du footballeur, elle est fréquente aussi chez les cavaliers, les gymnastes et les danseuses.

Bilan clinique spécifique

Le début est toujours progressif. La douleur est réveillée au début par un geste spécifique (mouvement de fente, déplacements latéraux, course avec changement de direction). Elle s'aggrave progressivement et entraîne à consulter après un à deux mois.

La douleur siège à la face interne de la cuisse, elle est unilatérale, assez diffuse, irradie vers les adducteurs, le pli inguinal, la face antérieure du pubis, ne remonte pas au-dessus de l'arcade crurale.

L'abduction forcée et l'adduction contrariée réveillent la douleur; la palpation de l'insertion du long adducteur et du gracile déclenche la douleur.

© MASSON. La photocopie non autorisée est un délit.

Signes radiologiques

Au début de la maladie la radiographie du bassin de face, debout pieds nus, est normale. Tardivement, l'irritation périostée de la branche ischio-pubienne et de la surface angulaire du pubis est visible.

Elle se caractérise par une image de flou périosté puis par des appositions osseuses irrégulières, éventuellement par des microcalcifications intratendineuses.

Brunet propose une classification en 4 stades reposant sur la radiographie (fig. 12).

Stade 1 : diminution de la densité osseuse, contours flous et/ou irréguliers, rarement géodes.

Stade 2 : densité osseuse hétérogène, succession de zones denses et zones claires, contours plus nets et réguliers qu'au stade 1.

Stade 3 : contours nets et réguliers, augmentation de la densité osseuse avec travées soulignées.

Stade 4 : stade cicatriciel tardif inconstant, ostéophytes en regard de l'insertion.

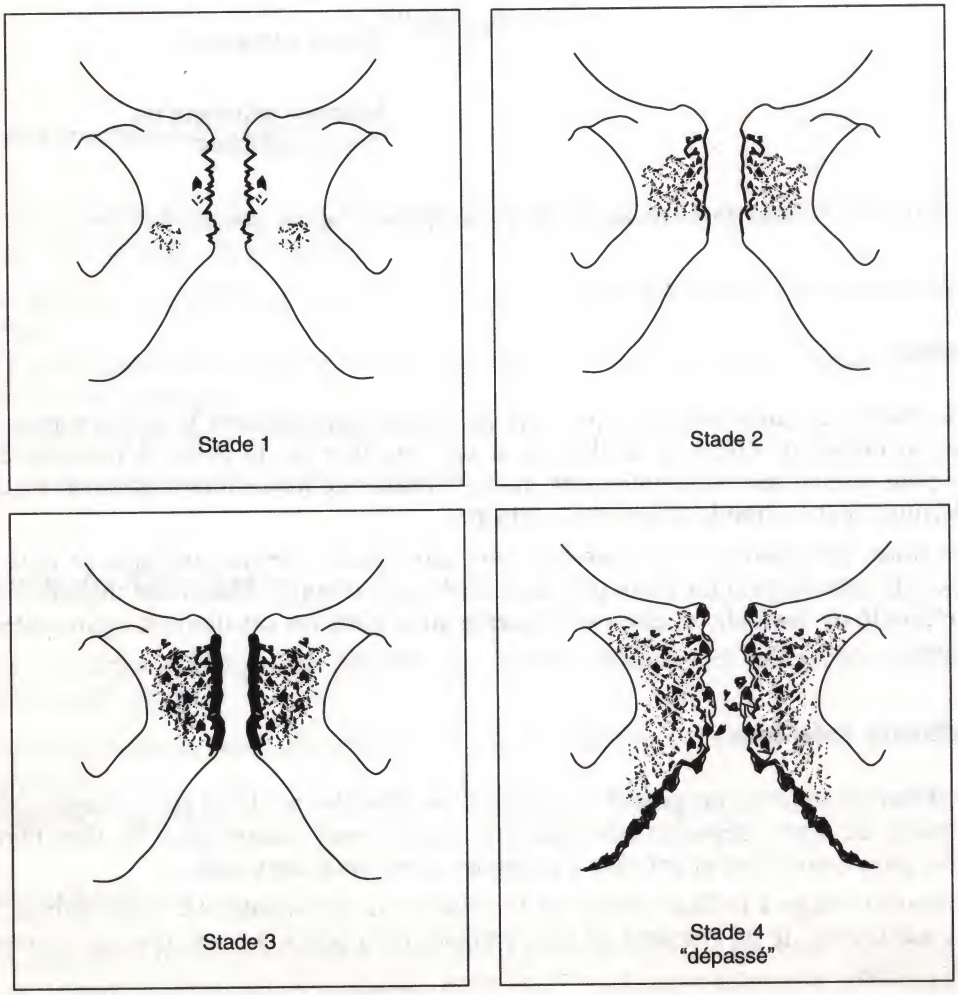

FIG. 12 — *Classification de Brunnet.*

Évolution

La guérison est uniquement liée au repos strict prolongé permettant la cicatrisation; l'évolution clinique se fait sur six semaines, la reprise des activités doit être très prudente et très progressive sur un mois.

☐ *Ostéo-arthropathie pubienne microtraumatique*

Étiopathogénie

Rôle des troubles musculaires. — Elle résulte du stress de cisaillement entraîné par les différentes tensions musculaires au niveau de la symphyse, stress majoré par la pratique intensive de sports comme le football.

Rôle des troubles articulaires. — Elle peut résulter des troubles articulaires au niveau de la hanche, d'une antéversion de bassin, d'une anomalie de la charnière dorso-lombaire ou des sacro-iliaques et d'une inégalité des membres inférieurs.

Bilan clinique

Signes fonctionnels. — La douleur est isolée, d'installation progressive, d'intensité parfois vive gênant la marche, de siège pubien ou sous pubien, d'aspect trompeur car évoquant une pathologie pariétale. Les irradiations vers l'abdomen, le sacrum et les adducteurs, parfois vers le périnée, sont très fréquentes. La douleur est déclenchée par certains gestes sportifs (reprise de volée, volte face) puis de la vie courante (escaliers), elle cède au repos et réapparaît à l'effort, elle peut se bilatéraliser.

Signes cliniques. — Difficile car la pathologie est rarement isolée, la palpation met en évidence de nombreux points douloureux sur la symphyse, les branches ischio-pubiennes, la région sous pubienne, l'attache des droits de l'abdomen.

L'adduction contrariée, l'abduction forcée et le redressement à partir de la position couchée sont douloureux mais ces signes sont non spécifiques de l'ostéo-arthropathie pubienne.

Signes radiologiques

Une radiographie est indispensable pour le diagnostic. Le médecin réalise :

– un cliché de bassin debout de face, pieds nus,

– un cliché du pubis de face en appui monopode droit et gauche,

– un rachis lombaire.

Luschnitz propose une classification en 4 stades.

Stade 1 : contours flous et irréguliers, diminution de la densité osseuse sous-chondrale, géodes.

Stade 2 : contours nets plus réguliers qu'au stade 1, hétérogénéité de la densité de la zone sous chondrale, diminution des géodes,

Stade 3 : contours nets, denses, parfois encoches séquellaires, disparition des géodes, travées osseuses accentuées.

Stade 4 : rare, synostose pubienne.

© MASSON. La photocopie non autorisée est un délit.

Évolution

Elle se fait spontanément, en 3 à 6 mois, vers la guérison ou au moins vers l'amélioration par le seul repos sportif complet.

☐ *Pathologie pariétale abdominale*

Étiopathogénie

Maladie d'insertion des grands droits de l'abdomen. — Peu fréquente, elle est souvent associée à une atteinte symphysaire et/ou des adducteurs, elle est rarement isolée et unilatérale. La douleur apparaît lors d'une frappe longue de balle, quand la contraction des abdominaux stabilise le bassin. La zone de douleur est élective au bord supérieur de la symphyse pubienne au niveau de l'insertion des droits de l'abdomen; les aspects radiologiques sont voisins de la maladie d'insertion des adducteurs; l'évolution favorable est plus courte que pour les adducteurs.

Les traumatismes aigus des muscles larges de la paroi abdominale (contusions, déchirures) peuvent affecter le trajet des nerfs abdomino-génitaux et provoquer des douleurs projetées des adducteurs. Au stade tardif, l'irritation des nerfs par cicatrice ou souffrance est due à la déhiscence persistante de l'oblique externe.

Le patient consulte à un stade tardif lorsque le traumatisme initial est oublié et rend difficile le diagnostic car la douleur est presque exclusivement pubienne (symphyse, adducteurs, scrotum).

L'exploration de la paroi doit être systématique, la radiographie peut être trompeuse s'il existe des remaniements symphysaires.

Insuffisance pariétale. — Elle résulte :

– soit de l'*étirement des structures anatomiques du canal inguinal* sous l'effet des tractions et des poussées exercées au niveau d'un point de faiblesse de la paroi. Les distensions créent un état pré-herniaire toléré jusqu'à un certain rapport entre activité physique et résistance des tissus,

– soit de la *répétition des micro-traumatismes* augmentant brutalement la pression intra-abdominale. Elle est favorisée par certains facteurs comme l'antéversion du bassin ou la faiblesse musculaire. La douleur est située dans la région du canal inguinal et peut s'accompagner d'irradiations abdominales en barre vers le pubis, exagérées pendant ou après l'effort. Les douleurs sont provoquées par la toux, les efforts de levage ou les mouvements brusques de flexion du tronc.

Examen clinique

Le thérapeute doit apprécier l'hyperlordose et la ptôse abdominale, il doit rechercher le signe de Malgaigne caractérisé par la voussure bilatérale au-dessus des arcades crurales quand le sujet se met en hyperlordose.

Il doit réaliser un toucher inguinal en palpant, avec la pulpe de l'index, l'orifice externe du canal inguinal sur un sujet debout.

Évolution

L'évolution va vers l'aggravation plus ou moins rapide, seule la solution chirurgicale permet la guérison.

☐ *Pseudo-pubalgies*

En face d'un tableau clinique flou et d'un traitement inefficace, le thérapeute doit reprendre l'interrogatoire et rechercher d'autres pathologies en fonction de la localisation de la douleur.

Douleur au niveau des adducteurs

On peut se trouver face à une coxopathie, à une dysmorphie de hanche, à une fracture d'une branche ischio-pubienne, à une maladie de Mac Master (douleurs dans les ischio-jambiers chez les adolescents de 13-17 ans) ou à un arrachement traumatique de l'ischion ou du petit trochanter.

Douleur au pli inguinal sous l'arcade crurale

On peut se trouver face à une pathologie de hanche, à une hernie crurale (très rare chez l'homme), à un arrachement de l'épine iliaque antéro-inférieure (EIAI) au niveau du droit fémoral, à un arrachement de l'épine iliaque antéro-supérieure (EIAS) au niveau du sartorius, d'une tendinite du droit fémoral ou du sartorius, à une névralgie fémoro-cutanée (en raquette sur la face antéro-latérale cuisse) ou à une névralgie crurale.

Douleur au pli inguinal au-dessus de l'arcade crurale

On peut se trouver face une pathologie viscérale digestive ou uro-génitale.

Douleur au niveau de la symphyse pubienne

On peut se trouver face à une ostéo-arthrite pubienne à germes banals, à une complication septique de la chirurgie urologique, à une ostéo-arthrite tuberculeuse (rare), à une pelvispondylite ou à une tumeur.

☐ *Bilan général*

Anamnèse

Elle permet de retrouver les spécificités de la douleur.

Le mode d'apparition déterminera une douleur aiguë avec ou sans accident initial.

La topographie est soit pariéto-abdominale, horizontale, oblique, uni ou bilatérale ou dans les adducteurs.

L'intensité varie selon le type d'effort (shoot, accélération).

La douleur peut augmenter à la toux (orientant vers une pathologie de paroi) ou lors de la station assise (orientant vers une pathologie de hanche).

La douleur peut être déclenchée à l'érection ou après les rapports sexuels (orientant vers une pathologie symphysaire).

La présence d'irradiations est peu spécifique.

Inspection

Elle doit être réalisée si possible en fin de journée ou après l'effort et s'intéresse plus particulièrement à :

© MASSON. La photocopie non autorisée est un délit.

– la statique : lordose, antéversion,
– la musculature,
– signe de Malgaigne.

Palpation

Elle doit reproduire la douleur perçue spontanément debout et couché. Le thérapeute évite les pressions trop vives entraînant de fausses douleurs.

Cette palpation s'intéresse d'abord aux éléments osseux (EIAS, EIAI, pubis, ...).

Elle est réalisée ensuite sur tous les tendons péri-articulaires et peut mettre en évidence un point douloureux et une modification de relief sur l'insertion et sur la jonction tendino-musculaire.

Bilan de la mobilité

Les amplitudes de la coxo-fémorale sont étudiées en corrélation avec l'indolence. Le thérapeute étudie également la mobilité du rachis lombaire, de la charnière dorso-lombaire et des articulations sacro-iliaques.

Bilan musculaire

Le thérapeute réalise systématiquement une palpation, un étirement et une contraction contrariée de chaque groupe musculaire.

Il analyse la douleur, l'éventuelle diminution d'extensibilité et l'éventuelle diminution de force musculaire.

Examens complémentaires

Ils sont réalisés par l'imagerie médicale et les examens biologiques.

☐ *Bilan spécifique*

Maladie des adducteurs

La *douleur* est réveillée au début par un geste spécifique (déplacements latéraux, ...). Elle s'aggrave progressivement et amène à consulter après un à deux mois. La douleur unilatérale siège à la face interne de la cuisse, irradie vers les adducteurs et le pli inguinal.

La *palpation* de l'insertion du moyen adducteur et du droit interne montre un tissu induré et déclenche la douleur.

L'*abduction forcée* et l'*adduction contrariée* réveillent la douleur.

Ostéo-arthropathie pubienne micro-traumatique

La *douleur* est isolée, d'installation progressive, de siège pubien ou sous-pubien. Les irradiations vers l'abdomen, le sacrum et les adducteurs sont très fréquentes. La douleur est déclenchée par certains gestes sportifs (reprise de volée, volte face).

La *palpation* met en évidence de nombreux points douloureux sur la symphyse, les branches ischio-pubiennes, la région sous-pubienne.

L'*adduction contrariée*, l'*abduction forcée* et le redressement à partir de la position couchée sont douloureux.

Pathologie pariétale abdominale

Le *bilan statique* met en évidence une hyperlordose et une ptôse abdominale.

Le *bilan visuel* met en évidence le *signe de Malgaigne* caractérisé par la voussure bilatérale au-dessus des arcades crurales quand le sujet se met en hyperlordose.

La *palpation* est systématique avec l'intérêt du *toucher inguinal* réalisé en palpant, avec la pulpe de l'index, l'orifice externe du canal inguinal sur un sujet debout.

☐ *Traitements de la maladie des adducteurs*

Repos

Il varie de 2 à 6 semaines.

Traitement médical

Les anti-inflammatoires non stéroïdiens *per os* sont prescrits pendant 10 à 15 jours.

Un régime diététique peut y être associé.

Physiothérapie

Elle est réalisée par *cryothérapie* dont l'action antalgique et anti-inflammatoire est très performante. Elle est complétée par l'*ultrasonothérapie* et par la *diélectrolyse médicamenteuse*.

Massothérapie

Le MTP est appliqué sur le tendon suivant les modalités décrites page 10 (fig. 13).

Le patient est demi-couché sur la table, la hanche lésée en légère abduction et en rotation externe. La zone lésée du tendon est tenue entre le pouce d'une part et l'index et le médius d'autre part. La friction est réalisée par poussée de la main vers le dedans.

Le thérapeute utilisera en complément des techniques de détente musculaire permettant de limiter les tensions au niveau du tendon.

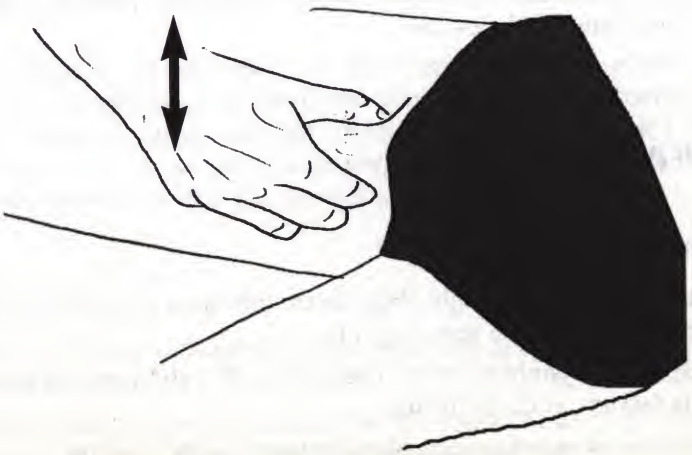

FIG. 13 — *Massage transversal profond des adducteurs.*

© MASSON. La photocopie non autorisée est un délit.

Étirement

L'étirement passif des adducteurs est utilisé au début de la récupération afin de n'étirer le tendon qu'en position extrême d'allongement.

Le stretching est utilisé en phase d'indolence et sert également de base avant toute activité physique au titre de la prévention.

☐ *Traitement de l'ostéo-arthropathie pubienne micro-traumatique*

Il associe des éléments similaires au chapitre précédent :

– repos variant de 2 à 6 semaines,

– traitement médical à base d'anti-inflammatoires non stéroïdiens *per os* ou de corticoïdes,

– cryothérapie.

Dans un deuxième temps, l'ultrasonothérapie est associée au massage transversal profond (MTP) du tendon des adducteurs mais aussi du tendon des ischio-jambiers.

En fin de récupération, l'étirement des adducteurs et des ischio-jambiers est associé au travail de renforcement musculaire spécifique des obliques. Enfin un travail musculaire excentrique des adducteurs en course externe complète la rééducation.

☐ *Traitement de la pathologie pariétale abdominale*

Le repos qui varie de 45 à 90 jours est associé au traitement médical.

Le travail musculaire est sélectif au niveau des obliques.

En cas d'échec après 3 mois de traitement fonctionnel, le chirurgien peut intervenir. Deux interventions sont proposées : l'intervention de Bassini et l'intervention de Nesovic qui répare les défaillances de la paroi.

La rééducation post-opératoire permet au 20e jour de réaliser un travail isométrique et à la 6e semaine de réaliser un travail dynamique. Ces délais peuvent paraître longs mais sont indispensable à la guérison dans 68 % des cas.

☐ *Traitements et prévention*

Ils sont essentiellement constitués par :

– renforcement sélectif de la sangle abdominale (obliques et transverse). Peninou propose une liste d'exercices allant dans ce sens (fig. 14),

– étirements des ischio-jambiers et des adducteurs, de l'ilio-psoas, du quadriceps fémoral, du TFL, des grands fessiers et du piriforme,

– travail musculaire isométrique des adducteurs en course externe,

– éducation du verrouillage lombo-pelvien dans le geste sportif.

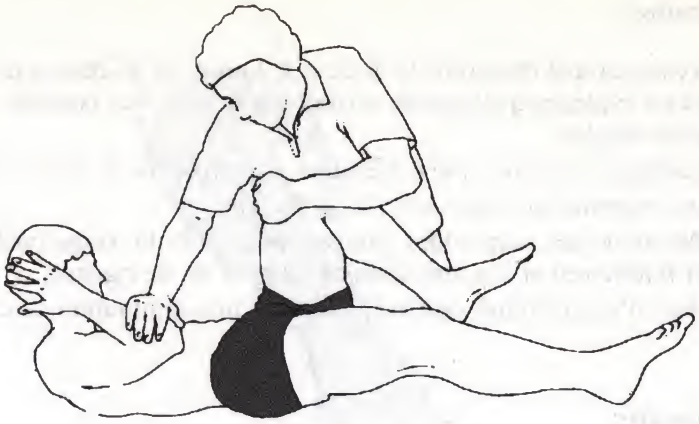

FIG. 14 — *Renforcement des obliques (d'après Rouillon).*

TENDINITE D'ACHILLE

☐ *Rappels anatomiques*

Le tendon d'Achille résulte de la fusion des tendons du soléaire et des gastrocnémiens, c'est le tendon le plus puissant de l'organisme. D'une longueur de 8 cm et d'une épaisseur de 1,5 cm, le tendon d'Achille présente une structure spiralée qui permet une extensibilité de 20 %. Il est constitué d'un grand nombre de cellules hydrophiles baignant dans la substance fondamentale. Il est faiblement vascularisé, richement innervé, ne présente pas de gaine synoviale; par contre, on note la présence d'une bourse rétro-achilléenne.

☐ *Bilan*

Anamnèse

Le début de la douleur est progressif, un début brutal orientera plutôt le thérapeute vers une rupture partielle. La douleur est d'abord peu gênante mais progressivement elle constitue une gêne même en dehors du sport. Le siège initial de la douleur est soit à la face postérieure ou interne du talon, soit à la base ou dans le corps du tendon ou encore à la jonction myo-tendineuse. Elle irradie dans la voûte plantaire et le mollet.

Examen statique

Il est classique et consiste à rechercher les troubles de la statique du membre inférieur sur un patient de face et de profil.

Une attention toute particulière sera consacrée à la voûte plantaire à l'aide d'un podoscope, recherchant un pied plat (plat 1er degré fréquent chez le coureur de fond) ou un pied creux associé fréquemment à un pied varus.

© MASSON. La photocopie non autorisée est un délit.

Palpation mobilisation

La palpation systématique recherche la douleur à 3 ou 4 cm au-dessus de l'insertion sur le calcanéus. Elle met en évidence quelquefois un œdème local ou des nodules, signe de ruptures partielles quelquefois étagées.

L'examen dynamique consiste en une élévation et marche sur la pointe de pied.

Le sautillement unipodal sur place réveille la douleur.

Le bilan systématique des amplitudes passives de la cheville (sans oublier les tibio-fibulaires supérieure et inférieure) et des articulations du pied est de rigueur.

Sur table, le test d'extensibilité du triceps montre une diminution discrète de la flexion dorsale.

Examen des chaussures

Il confirme la clinique, une usure postéro-interne s'associe à un calcanéum en valgum, une usure postéro-externe à un calcanéum en varum.

Une usure modifie la dynamique du pied et du membre inférieur.

Un contrefort trop rigide irrite le tendon d'Achille (bursite rétro-achilléenne).

Une usure anormale peut venir d'un défaut de la foulée, cet éventuel défaut sera vu sur le terrain avec l'entraîneur.

Sur le terrain

Le thérapeute en collaboration avec l'entraîneur cherchera une faute technique qui peut engendrer des micro-traumatismes : pose du pied, élévation du genou, bascule du bassin, balancement des bras, rigidité vertébrale.

Le changement de sol (revêtement en tartan, piste à petits rayons, ...) ou un entraînement modifié peuvent également expliquer la survenue de la tendinite.

☐ *Traitement*

Il est classique et associe dans un premier temps un repos variant de 1 à 3 semaines jusque 2 à 3 mois, le traitement médical, la cryothérapie, une physiothérapie, des mesures hygiéno-diététiques, des mobilisations passives des articulations tibio-fibulaires, talo-crurale et du pied qui peuvent être complétés par la réalisation d'un strapping soulageant l'action du triceps (fig. 15).

Dans un second temps le thérapeute réalise une mise en tension passive puis enseigne les techniques de stretching. Le thérapeute effectue un renforcement musculaire suivant les divers protocoles de travail en force et en endurance ou encore en isocinétique.

Enfin le port d'une talonnette absorbant l'onde de choc, limite les contraintes et place le tendon en léger raccourcissement et doit être associé à la correction en varus ou en valgus.

La prévention comme dans toute tendinite est essentielle.

☐ *Traitement chirurgical*

L'intervention chirurgicale la plus courante consiste à exciser les tissus pathologiques puis à augmenter le volume et la solidité du tendon en réalisant un peignage qui favorisera le développement d'un tissu cicatriciel de bonne qualité.

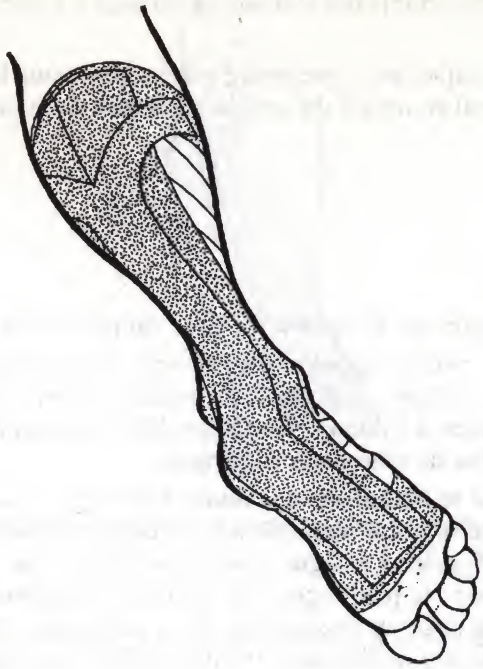

FIG. 15 — *Strapping d'une tendinite d'Achille (d'après Rouillon).*

L'appui est autorisé au 4e jour sous couvert de cannes anglaises et d'une surélévation du talon de 2 cm (4 plaques de 0,5 mm) par une talonnette; 5 mm sont supprimés chaque semaine permettant une marche normale au bout d'un mois post-opératoire, le footing léger n'est autorisé qu'entre le 45e et le 60e jour. L'entraînement sportif est permis entre le 4e et le 6e mois.

Les résultats varient entre 75 et 80 % de bons résultats.

TENDINITE DU GENOU

Elle intéresse le tendon quadricipital, les tendons du secteur interne et du secteur externe.

☐ *Tendinite quadricipitale*

Elle survient lors d'activités sportives comme le basket, le volley, le football ou le cyclisme. Elle est souvent rebelle au traitement. Elle siège dans 80 % des cas sur l'insertion du tendon sur la rotule et dans 3 % des cas sur la tubérosité tibiale.

Le thérapeute recherchera une désaxation de l'appareil extenseur, une rotule hypermobile, une rotule haute ou basse, une laxité antéro-interne. Il étudiera la statique du pied. Nous cite-

© MASSON. La photocopie non autorisée est un délit.

rons comme diagnostic différentiel chez l'enfant la maladie d'Osgood Schlatter et chez l'adulte la gonarthrose.

Le traitement est classique, avec une place particulière pour la contention, qui consiste à mettre une bande de strappal en regard du tendon au-dessus de la tubérosité tibiale, les résultats étant souvent étonnants.

☐ *Secteur externe*

La souffrance peut siéger sur le tendon du TFL, du poplité ou du biceps.

La *tendinite du TFL*, parfois appelée « syndrome de l'essuie-glace » se traduit par une douleur du compartiment externe, majorée à la rotation externe contrariée du genou et à la rotation interne passive forcée. Le thérapeute palpera bilatéralement la corde du TFL sur l'interligne articulaire, plus tendue du côté de la souffrance.

La *tendinite du poplité* se traduit par une douleur de siège voisin en regard de la tubérosité externe du condyle externe fémoral, majorée à la rotation interne contrariée du genou et à la rotation externe passive forcée. Le signe particulier décrit par Turblin appelé « signe du tabouret » majore la douleur : le pied repose sur un tabouret tournant et résiste à une sollicitation en rotation externe; la mise en tension lors de la valgisation du genou, pied fixe reposant sur la table peut également être douloureuse. Cette tendinite est relativement fréquente chez le coureur et s'accompagne fréquemment de raideur dans la tibio-fibulaire supérieure et/ou d'une souffrance du ménisque externe.

La *tendinite du biceps* se traduit par une douleur du compartiment externe en regard de la tête de la fibula, elle est majorée à la rotation externe contrariée et à la rotation interne forcée. Elle s'accompagne également d'une raideur dans la tibio-fibulaire supérieure et inférieure.

Le traitement est classique, la reprogrammation neuro-musculaire du genou et de la cheville nous paraît très important.

☐ *Secteur interne*

Les tendons des muscles de la patte d'oie, gracile, semi-tendineux et sartorius, peuvent souffrir. La douleur qui siège sur la patte d'oie est majorée par la rotation interne contrariée et par la rotation externe forcée.

TENDINITE DE DE QUERVAIN

Décrite en 1895 par De Quervain, chirurgien suisse, la tendinite du même nom signe une souffrance du long abducteur du pouce (LAP) et du court extenseur du pouce (CEP) par conflit avec le processus styloïde radial. Elle est caractérisée par une douleur sur le compartiment externe du carpe, majorée à la palpation qui retrouve parfois une crépitation. Les tests de contraction résistée du LAP et du CEP majorent la douleur, de même que le test de Finkelstein qui consiste à faire une inclinaison cubitale active du poignet, le pouce maintenu en adduction dans la paume de la main.

Le traitement est classique et s'associe à une immobilisation réalisée par strapping ou par attelle, le pouce en abduction pendant 8 à 15 jours (fig. 16).

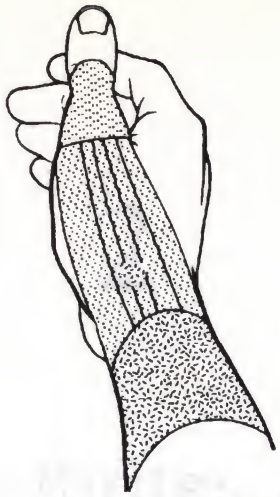

FIG. 16 — *Strapping d'une tendinite de De Quervain (d'après Rouillon).*

Dans de rares cas, la chirurgie suivie de 15 jours à 3 semaines d'immobilisation peut apporter de bons résultats.

© MASSON. La photocopie non autorisée est un délit.

2

Les périarthrites d'épaule

DÉFINITION

Le terme de périarthrite scapulo-humérale (PSH) est consacré par l'usage, mais recouvre quatre réalités différentes démembrées par de Sèze.

– La *tendinite* de l'un ou de plusieurs des tendons péri-articulaires est appelée épaule douloureuse simple.

– La *calcification tendineuse* ou sa migration (généralement du sus-épineux) est appelée épaule aiguë hyperalgique.

– La *rupture de la coiffe des rotateurs* correspond à l'épaule pseudo-paralytique.

– La *capsulite rétractile* de l'épaule est encore appelée épaule bloquée ou gelée.

BIOMÉCANIQUE DE L'ÉPAULE

Il n'entre pas dans le propos de cet ouvrage de faire un rappel détaillé de la biomécanique de l'épaule. Nous renvoyons le lecteur à la bibliographie. Nous nous contenterons de rappeler quelques éléments indispensables à la compréhension de la pathologie et de sa rééducation.

L'épaule est composée de 5 articulations subdivisées en 2 complexes :

– complexe scapulo-thoracique comprenant l'articulation sterno-claviculaire, acromio-claviculaire et l'articulation omo-sérato-thoracique,

– complexe scapulo-huméral comprenant l'articulation sous-acromiale et l'articulation gléno-humérale.

La finalité de cette articulation est de positionner la main dans l'espace de capture et de la stabiliser dans cet espace. Cette fonction associe *mobilité* et *stabilité* et pose de nombreux problèmes biomécaniques, ce qui explique la grande fréquence des pathologies d'épaule.

© MASSON. La photocopie non autorisée est un délit.

De nombreux auteurs ont étudié la répartition de la mobilité au niveau des complexes, nous citerons Dempster dont l'étude du rythme scapulo-huméral a montré que 40 % de la mobilité se passait dans la scapulo-thoracique et 60 % dans la scapulo-humérale.

D'autre part la mobilité de la gléno-humérale ne se fait pas autour d'un axe unique mais autour de Centres Instantanés de Rotation (CIR) qui entraînent un roulement et un glissement dans le sens inverse par exemple lors de l'abduction.

La stabilisation active est assurée par de nombreux muscles classés en 5 catégories :

– Muscles scapulo-thoraciques : avec le grand dentelé *(Serratus anterior)*, les rhomboïdes *(Rhomboideus)* et le petit pectoral *(Pectoralis minor)*, leurs attaches sur la colonne thoracique doivent rappeler au thérapeute l'incidence du gril costal sur l'épaule.

– Muscles huméro-thoraciques : avec le grand dorsal *(Latissimus dorsi)* dont l'attache en dessous de T 12 doit rappeler au thérapeute l'incidence du rachis thoraco-lombaire sur l'épaule et le grand pectoral *(Pectoralis major)*.

– Muscles cervico-scapulaires : avec l'élévateur de la scapula, le sterno-cléïdo-mastoïdien et de manière indirecte les scalènes; leurs attaches sur la colonne cervicale doivent rappeler au thérapeute l'incidence du rachis cervical sur l'épaule.

– Muscles scapulo-brachiaux : avec le deltoïde, l'infra-épineux, le supra-épineux, le petit rond, le grand rond et le sub-scapulaire.

– Muscles scapulo-anti-brachiaux : avec le biceps brachial et le triceps brachial; leurs attaches en dessous du coude doivent rappeler au thérapeute l'incidence du coude sur l'épaule.

TENDINITES DE L'ÉPAULE

☐ *Définition*

Elle se caractérise par une pathologie tendineuse dégénérative des tendons péri-articulaires.

☐ *Bilan*

Anamnèse

Elle permet d'envisager les éléments habituels (habitat, profession, sport, loisirs, ...) et de mettre en évidence la finalité et les impératifs de la rééducation.

La douleur subjective est envisagée dans un deuxième temps et mettra en évidence l'existence de douleur de type mécanique (apparaissant lors des mouvements) ou inflammatoire (apparaissant dans la deuxième partie de la nuit et disparaissant le matin à la suite d'un dérouillage).

L'anamnèse permet enfin de préciser l'existence de douleurs projetées d'origine viscérale :

– les pathologies cardiaques (infarctus, ...) irradient vers l'épaule gauche,

– la crise de colique hépatique irradie souvent dans la région scapulaire droite,

– les pathologies intestinales irradient vers l'épaule droite,

– les pathologies diaphragmatiques (car le diaphragme a la même innervation que l'épaule (C4-C5)), ainsi que les pathologies viscérales proches du diaphragme (estomac, foie) peuvent se projeter à l'épaule,

– certaines pathologies pneumologiques (cancer du sommet du poumon, ...) peuvent s'accompagner de scapulalgies homolatérales.

Examen du rachis cervical et du coude

Il permet d'appréhender des douleurs projetées cervicales :

– C4 innerve l'acromio-claviculaire.
– C5 innerve les tendons, les bourses et la capsule de l'épaule.
– C5-C6 innervent les muscles péri-articulaires de l'épaule.

L'examen est classique et est décrit dans le numéro 10 de cette même collection.

Les douleurs projetées du coude vers l'épaule semblent plus rares mais le thérapeute étudiera très finement l'intégrité des articulations. Cet examen se fera suivant les principes décrits dans le chapitre sur la tendinite.

Examen statique

Il est réalisé de face, de dos et de profil.

INSPECTION : elle met en évidence la hauteur des deux épaules et permet de visualiser une éventuelle amyotrophie (grand pectoral, trapèze, rotateurs, deltoïde, ...).

PALPATION DES RELIEFS OSSEUX : elle est comparative avec le côté opposé.

Le thérapeute recherche sur la face postérieure l'épine scapulaire (de dehors en dedans), le bord médial de la scapula (de haut en bas) et le bord latéral de scapula (de bas en haut). Sur la face latérale, il palpe l'acromion et le trochiter. Sur la face antérieure, il recherche la face antérieure du tubercule majeur, le tubercule mineur, la coulisse bicipitale, le processus coracoïde, l'articulation acromio-claviculaire et la sterno-costo-claviculaire.

PALPATION DES TISSUS MOUS : elle est également comparative avec le côté opposé.

Coiffe des rotateurs. — Si le bras est en position de référence, la coiffe se trouve sous l'acromion, il est donc nécessaire de porter le bras en extension pour la faire passer en avant du rebord antérieur de l'acromion.

Bourse sub-deltoïdienne et sub-acromiale. — Le bras peut rester pendant mais nous préférerons le mettre en extension.

Creux de l'aisselle. — Nous palpons en arrière le grand dorsal, en avant le grand pectoral et entre les deux le grand dentelé.

Muscles à distance. — Le sterno-cléido-mastoïdien et tous les muscles cervico-scapulaires (élévateur de la scapula, trois faisceaux du trapèze...) seront palpés.

Le corps musculaire du biceps et le tendon de son chef long dans la coulisse bicipitale seront étudiés avec beaucoup d'attention.

Les trois faisceaux du deltoïde ne seront pas oubliés.

Bilan de la mobilité

L'examen dynamique peut commencer avec une approche globale en étudiant l'existence du balancement des bras lors de la marche. L'examen dynamique plus spécifique consiste à analyser 13 mouvements.

1. Lors de la flexion active libre de l'épaule, on note la douleur et/ou la limitation d'amplitude.

2. Lors de la flexion passive : on note la douleur et/ou la limitation d'amplitude et la *sensation en fin de course*. Une sensation normale se traduit par une fin de course élastique traduisant

© MASSON. La photocopie non autorisée est un délit.

la limitation physiologique d'origine musculaire. Une sensation pathologique se traduit par une fin de course élastique dure expliquée par la mise en tension anormale précoce de la capsule et des ligaments. La sensation peut également être un arrêt trop mou, un spasme musculaire ou une sensation de vide (douleur importante sans butée).

3. Lors de l'abduction active, on note la présence ou l'absence d'un arc douloureux et d'une douleur et/ou d'une limitation d'amplitude.

4. L'abduction passive est réalisée en limitant le mouvement à la scapulo-humérale par immobilisation de la pointe de l'omoplate.

5. Lors de la rotation interne passive, on note la douleur et/ou la limitation d'amplitude.

6. Lors de la rotation externe passive, on note la douleur et/ou la limitation d'amplitude.

7. L'adduction contre résistance met en évidence une faiblesse musculaire ou une douleur exquise par mise en tension du grand pectoral.

8. L'abduction contre résistance met en tension le supra-épineux et le deltoïde.

9. La rotation interne contre résistance met en tension le sub-scapulaire.

10. La rotation externe contre résistance met en tension l'infra-épineux.

11. La flexion du coude contre résistance met en tension le biceps brachial.

12. L'extension du coude contre résistance met en tension le triceps brachial.

13. L'adduction horizontale passive est un test accessoire réalisé si l'élévation active et passive et l'abduction passive sont douloureuses.

Le tableau I résume les bilans.

Si les mouvements actifs et passifs sont douloureux sans qu'il y ait de douleur aux mouvements résistés, la lésion intéressera un tissu non contractile ou une structure inerte (capsule, bourse, ligament).

S'il s'agit de la capsule, on note la présence d'un schéma capsulaire, associant une limitation de la rotation interne, de l'abduction et de la rotation externe.

S'il s'agit d'une lésion d'une structure contractile (tendinite, névrite), on note une douleur et une faiblesse lors des mouvements résistés.

TABLEAU I. — SYNTHÈSE DU BILAN DE L'ÉPAULE

		Lésions structurelles				*Atteinte nerveuse*
		Épaule gelée		*Tendinopathie*	*Rupture*	
		Phase aiguë	*Phase d'état*			
Douleur repos		Oui	Non	Non	Non	Non
Mouvement passif	Douleur	Oui	Non	Non	Non	Non
	Amplitude	Diminuée+++	Diminuée+++	Normale	Normale	Normale
Mouvement actif	Douleur	Oui	Non	Oui	Oui	Non
	Amplitude	Diminuée+++	Diminuée+++	Normale	Diminuée+++	Diminuée+++
Mouvement résisté	Douleur	Oui	Non	Oui	Oui	Non

Bilan musculaire

Le bilan de la mobilité active et passive décrit ci-dessus étudie entre autre le muscle et nous paraît plus proche de la réalité scapulaire.

Dans un souci de clarté, nous rappellerons que le bilan musculaire consiste à réaliser une palpation systématique (chapitre 1er) un étirement et un mouvement contre résistance selon la physiologie du muscle.

Bilan fonctionnel

Notion de voie. — Il est classiquement décrit 3 voies, la voie antérieure qui consiste à amener la main vers l'avant, la voie latérale où la main s'écarte latéralement dans le plan de l'omoplate et la voie postérieure où la main va vers l'arrière. Le thérapeute explorera séparément ces 3 voies sachant que la voie antérieure est la plus utilisée et la plus facile à récupérer et que la voie postérieure, rarement utilisée (toilette intime) est pourtant indispensable mais reste la plus difficile à récupérer.

Mouvement fonctionnel de base. — Une autre approche consiste à étudier 3 mouvements de base, main-bouche, main-nuque et main-dos. Ces mouvements ne peuvent être quantifiés mais constituent une approche globale et rapide.

Aire fonctionnelle (tableau II). — Jully propose d'explorer les possibilités actives dans les gestes quotidiens par la méthode de l'aire fonctionnelle. Chacun de ces tests habituels, main-poche, main-nuque, ... étant classé dans 4 plans et 4 niveaux selon le tableau II. Chaque test est considéré selon la loi du tout ou rien. Les critères de validité correspondent à des gestes précis. Par exemple, pour la « main-vertex », la main est au vertex coude en arrière. Pour chaque test acquis, il suffit de mettre une croix dans la case correspondante de la grille. En joignant les croix extrêmes, on obtient ainsi l'aire fonctionnelle que le patient peut explorer. L'évolution de cette aire est alors immédiatement compréhensible, tant pour le patient que pour le praticien.

TABLEAU II. — TABLEAU SYNOPTIQUE DU BILAN FONCTIONNEL DE L'ÉPAULE

Élevation complète au-dessus de la tête				*Top*
Main Épaule opposée	Main Vertex	Main Oreille	Main Nuque	Sup.
Main Taille opposée	Main Poitrine	Main Taille	Main Dos	Moyen
Main Poche opposée	Main Ceinture	Main Poche	Main Fesse	Inf.
Plan interne	Plan antérieur	Plan externe	Plan postérieur	Tests globaux

Évaluation chiffrée. — Les indices fonctionnels (Patte, Neer, UCLA, Constant, IFS) évaluent de façon chiffrée la valeur fonctionnelle de l'épaule considérée. L'étude des différents index existants a conduit Jully à envisager un indice fonctionnel de synthèse (IFS) qui regroupe les 5 classiques paramètres (douleur, mobilité active, fonction, force musculaire et appréciation du sujet) sur une seule page avec calcul direct, tout en respectant les pondérations de chaque paramètre.

Indice de Constant. — Cet indice fait depuis 1990 référence pour la Société Européenne de Chirurgie de l'Épaule et du Coude (SECEC).

Il est noté sur 100 avec 35 points accordés pour des critères subjectifs (douleur sur 15 points et niveau d'activité quotidienne sur 20 points) et 65 points pour des critères objectifs (étude de la mobilité en abduction sur 10 points, de la rotation interne sur 10 points, de la

© MASSON. La photocopie non autorisée est un délit.

rotation externe sur 10 points et de la flexion sur 10 points et étude de la force musculaire sur 25 points).

L'indice d'une grande simplicité tire son originalité du faible pourcentage de notes consacré à la douleur (critère hautement subjectif) et surtout de son universalité puisqu'il peut être appliqué à n'importe quelle pathologie.

Bien conscient des variations en fonction de l'âge, Constant a établi des valeurs moyennes de son indice en fonction de l'âge et du sexe.

☐ *Conclusion du bilan*

Neer, en décrivant 3 stades, montre les modes de réaction du tendon en fonction de son usure et explique l'évolution d'une tendinite vers la lésion de coiffe :

– Le stade 1 est décrit chez l'adulte jeune (moins de 25 ans). Il s'agit d'une inflammation de la bourse sous acromio-deltoïdienne suite à des micro-traumatismes répétés (geste professionnel ou sportif). C'est le stade de la tendinopathie décrit par ailleurs.

– Le stade 2 correspond à la fibrose de la bourse sous acromio-deltoïdienne et de la formation de micro-ruptures au sein des tendons. Ce stade n'est jamais totalement régressif.

– Le stade 3, décrit chez l'adulte de plus de 40 ans, correspond à la rupture plus ou moins partielle de la coiffe.

Dans les 3 stades, le conflit acromio-huméral résulte de l'ascension de l'humérus sous l'action du deltoïde lors des premiers degrés d'abduction. Cette ascension écrase les tendons de la coiffe sous le ligament acromio-coracoïdien. La répétition du geste, surtout avec port de charge, lamine le tendon.

Le bilan montre une atteinte des structures contractiles, avec douleur aux mouvements contre résistance. Le mouvement douloureux localise le muscle.

Supra-épineux

a) Signes cliniques de la tendinopathie

Les amplitudes passives sont normales, l'abduction contrariée est douloureuse, les autres mouvements résistés ne le sont pas.

b) Signes secondaires de la tendinopathie

– *Élévation passive complète douloureuse :* la lésion se trouve là où elle peut être pincée entre le tubercule majeur et le bord supérieur de la glène. Dans ce cas elle est donc située à l'extrémité distale du tendon, et en profondeur (fig. 1/B).

– *Accrochage douloureux* lors de l'abduction (signe de Neer-Impingement Syndrom) signe de l'arc douloureux entre 60° et 90° d'abduction, avec un mouvement indolore de part et d'autre; la lésion se trouve là où elle peut être pincée entre le tubercule majeur et acromion. Elle est donc située à l'extrémité distale du tendon et en superficie (fig. 1/A).

L'association d'une élévation passive complète douloureuse et d'un arc douloureux lors de l'abduction explique que toute l'épaisseur du tendon est atteinte (fig. 1/C).

– *Élévation passive indolore, sans accrochage douloureux :* il s'agit d'une lésion de la jonction musculo-tendineuse (fig. 1/D).

– *Palpation :* sujet assis. Épaule en rétropulsion, rotation interne (c'est-à-dire main dans le dos), coude à 90° en dehors, le tendon se trouve en avant de l'interligne articulaire (fig. 5).

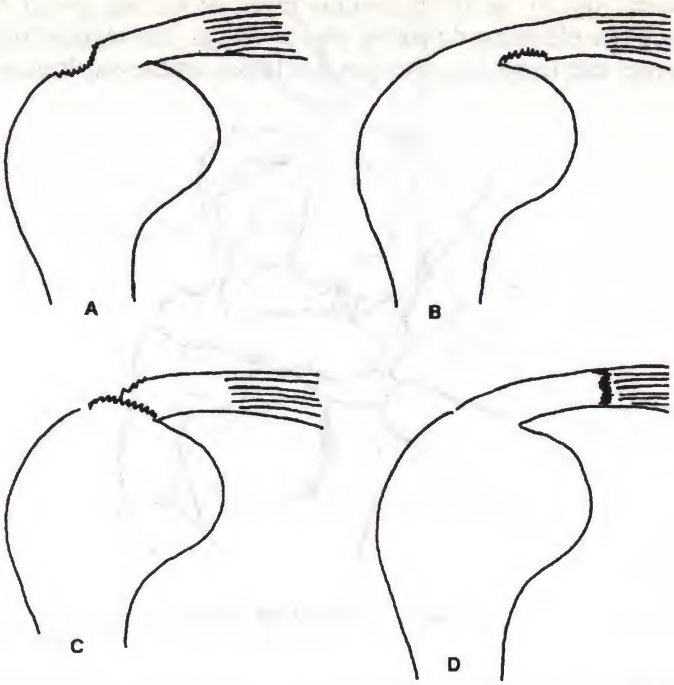

FIG. 1 — *Localisation de la tendinopathie du sus-épineux (d'après Cyriax).*

c) TESTS CLINIQUES : DE LA TENDINOPATHIE À LA RUPTURE

Signe de Hawkins (fig. 2) : le bras du patient est positionné à 90° de flexion, coude fléchi à 90°, avant-bras horizontal, l'abaissement de l'avant bras correspond à une rotation interne de la gléno-humérale. Si la douleur ressentie correspond à la douleur habituelle, il s'agit soit d'un conflit antéro-supérieur soit d'un conflit antéro-interne.

FIG. 2 — *Signe de Hawkins.*

© MASSON. La photocopie non autorisée est un délit.

Signe de Yocum (fig. 3) : la main du bras examiné est placée sur l'épaule opposée. Le thérapeute demande une élévation du coude vers le visage, une réponse douloureuse évoque un conflit antéro-interne, une impotence évoque une lésion antéro-supérieure de la coiffe.

FIG. 3 — *Signe de Yocum.*

Signe de Jobe (fig. 4) : les bras du patient sont à 90° d'élévation antéro-latérale dans le plan du mouvement, coudes tendus, pouces tournés vers le sol. Le thérapeute tente d'abaisser les bras, le patient résiste. La douleur pure signe une tendinite du supra-épineux, la douleur avec impotence, une rupture du supra-épineux.

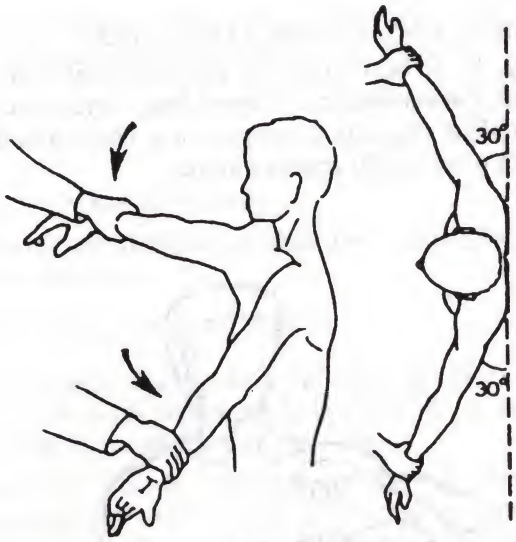

FIG. 4 — *Signe de Jobe.*

Infra-épineux

a) SIGNES CLINIQUES DE LA TENDINOPATHIE

Les amplitudes passives sont normales, la rotation externe contrariée est douloureuse, les autres mouvements résistés ne l'étant pas.

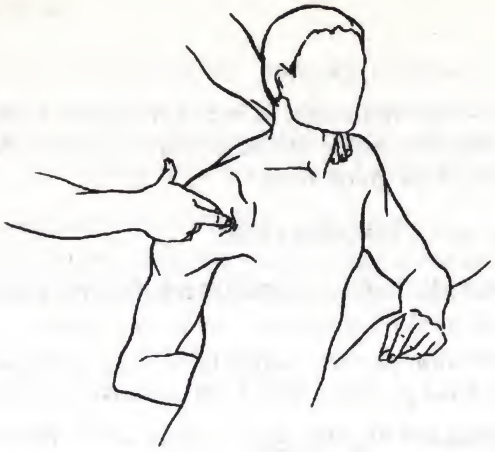

FIG. 5 — *Palpation du supra-épineux.*

b) SIGNES SECONDAIRES DE LA TENDINOPATHIE

– *Douleur à l'élévation passive totale :* la lésion est pincée entre le tubercule majeur et le bord supérieur de la glène. C'est la partie profonde de l'extrémité distale qui est lésée.

– *Accrochage douloureux*, là où la lésion est pincée entre acromion et tubercule majeur : c'est la partie superficielle et distale du tendon qui est lésée.

– *Il n'existe aucun de ces signes :* la lésion se situe dans le corps musculaire (et non à la jonction musculo-tendineuse).

– *La palpation* est réalisée sur un sujet assis, bras en adduction-rotation externe. Le thérapeute repère l'épine de l'omoplate, le tendon se trouve à l'extrémité externe de l'épine, vers la tête humérale, sous l'angle postéro-externe de l'acromion.

c) TESTS CLINIQUES : DE LA TENDINOPATHIE À LA RUPTURE

Manœuvre de Patte (fig. 6) : le patient est assis, bras à 90° d'abduction, avant-bras fléchi, le thérapeute tente d'abaisser l'avant-bras, le patient résiste. En cas de douleur, l'infra-épineux est le siège d'une tendinopathie ou d'une rupture partielle. Si le patient n'arrive pas à opposer une résistance, la manœuvre est dite positive, l'infra-épineux est rompu.

FIG. 6 — *Manœuvre de Patte.*

© MASSON. La photocopie non autorisée est un délit.

Sub scapulaire

a) Signes cliniques de la tendinopathie

Les amplitudes passives sont normales, la rotation interne contrariée est douloureuse. Si l'adduction contrariée est indolore, seul le sub-scapulaire est atteint. Sinon il y a lésion probable du grand pectoral, grand dorsal ou grand rond.

b) Signes secondaires de la tendinopathie

– *Accrochage douloureux de la tête :* le tendon est lésé à la partie supérieure du tubercule mineur.

– *Douleur* lors de l'adduction passive complète, le long de la paroi thoracique antérieure : la partie inférieure du tendon est pincée contre le processus coracoïde.

– *La palpation* est réalisée sur un sujet assis, coude à 90°, bras en légère rotation externe. Le tendon est situé dans le sillon delto-pectoral, en dessous et en dehors du processus coracoïde, en dedans du tubercule mineur.

c) Tests cliniques : de la tendinopathie à la rupture

Manœuvre du « Lift off » de Gerber (fig. 7) : le patient est assis ou debout, le thérapeute est derrière lui, le bras est en rotation médiale, main sur les épineuses lombaires. Le thérapeute demande de décoller la main du rachis lombaire. L'impossibilité de décoller la main montre une rupture du sub-scapulaire. Cette manœuvre doit être complétée par un examen de l'articulation acromio-claviculaire et de la région cervicale dont les douleurs sont souvent mêlées.

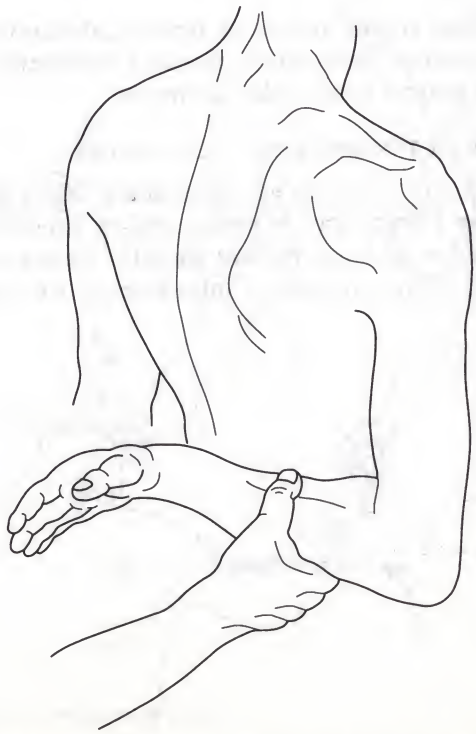

Fig. 7 — *Manœuvre du « Lift off » de Gerber.*

Chef long du biceps brachial,

a) SIGNES CLINIQUES DE LA TENDINOPATHIE

Les amplitudes passives de l'épaule sont normales, les mouvements contrariés ne sont pas douloureux. La flexion et la supination contrariée du coude sont douloureuses à la partie supérieure du bras. La palpation du tendon dans la coulisse bicipitale réveille une douleur.

b) TESTS CLINIQUES : DE LA TENDINOPATHIE À LA RUPTURE

Signe de Gilchrist (Palm-up test) (fig. 8) : le bras du patient est à 90° de flexion, coude en extension, paume de la main vers le plafond. Le patient résiste à la tentative d'abaissement du bras par le thérapeute. Une douleur signe une tendinite du long biceps, un ressaut signe une instabilité du tendon.

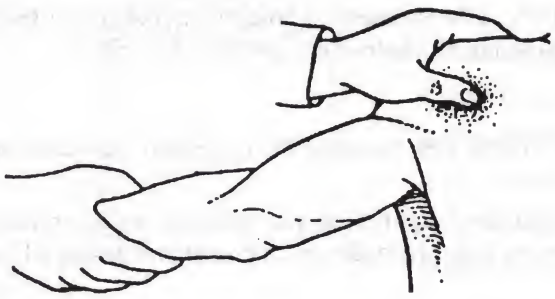

FIG. 8 — *Signe de Gilchrist (Palm-up test).*

☐ *Traitement*

Règles générales du traitement

Le traitement repose sur deux règles classiques qui associent la mise au repos du tendon, la règle de la non douleur pendant et dans les heures qui suivent la séance de kinésithérapie.

Phase hyperaiguë

Cette phase peut ne pas exister. Classiquement il est conseillé de ne rien faire, seul le traitement médical antalgique et anti-inflammatoire est prescrit. La pratique est quelque peu différente et diffère selon les équipes.

– Il est nécessaire de mettre l'articulation au *repos* en portant une écharpe le jour et en reposant la nuit le bras sur un oreiller.

– *Cryothérapie :* elle est réalisée à l'aide d'une vessie de glace remplie aux deux tiers, avec de la glace ou des paillettes de glace, et de l'eau.

Le thérapeute interpose une serviette humide entre la vessie et la peau. La vessie doit s'étaler largement, déborder le moignon de l'épaule et s'étendre jusqu'à la base du cou pour anesthésier le ganglion stellaire. Il est important de bien surveiller la première application.

La glace peut être appliquée en continu pendant toute la phase hyperaiguë. D'autres modes de cryothérapie décrits par ailleurs peuvent être également utilisés.

© MASSON. La photocopie non autorisée est un délit.

– *Physiothérapie et électrothérapie :* la diélectrolyse avec des anti-inflammatoires non-stéroïdiens, des corticoïdes ou de l'iodure de potassium appliqués sur l'électrode négative est réalisée en transarticulaire, avec deux électrodes antéro-postérieures durant 30 minutes.

Les ultra-sons et l'électrothérapie antalgique selon les modalités décrites dans le chapitre sur la tendinite appliqués sur l'élément inflammatoire constituent un traitement de choix.

– *Massage, mobilisation passive :* le massage et les mobilisations passives sont réalisés à visée décontracturante au niveau de la région cervicale pour lutter contre les conséquences d'une position antalgique (voir Tome 10). Le massage réflexe est décrit par certains auteurs comme ayant une action anti-inflammatoire à distance.

Phase subaiguë

La douleur est modérée, elle augmente à toute sollicitation du tendon. Le traitement de la phase hyperaiguë est poursuivi, la chaleur est préférée à la glace.

a) MASSAGE

Il est classique au niveau des muscles de la région cervico-scapulaire (trapèze, grand dorsal, ...).

Le *massage des points de Knap* réalisé par ponçage ou par pressions circulaires d'abord superficielles puis de plus en plus profondes est à poursuivre jusqu'à l'insensibilisation du point (2 à 3 minutes).

Il est exécuté sur les points du trapèze, du petit pectoral, de l'élévateur de la scapula, du supra-épineux, du grand dorsal et de l'infra-épineux (fig. 9).

C'est le *massage transversal profond de Cyriax* qui semble le plus approprié à la tendinite. Les principes ont été rappellés dans le chapitre sur la tendinite, nous ne détaillerons que l'aspect pratique au niveau de l'épaule.

Le *supra-épineux* palpé sur un sujet assis, épaule en rétropulsion et en rotation interne (c'est-à-dire main dans le dos), coude à 90° en dehors. Le thérapeute soutient le membre supérieur dans cette position, pour éviter un travail actif des muscles péri-articulaires de l'épaule. Dans cette position le tendon du supra-épineux est courbé à angle droit, et situé dans un plan sagittal passant par le processus coracoïde et le tubercule majeur en avant de la base de la tête humérale, 1/2 cm en dessous de l'interligne acromio-claviculaire, en arrière du tubercule majeur. Le balayage est réalisé sur une hauteur de 1/2 cm, et sur 1 à 2 cm de large, de dehors en dedans. La pression est perpendiculaire à la surface de ce tubercule.

L'*infra-épineux* est palpé soit sur un sujet assis, bras en adduction-rotation externe, soit sur un sujet en position du sphinx, rotation externe en tenant les bords de la table. Le thérapeute repère l'épine scapulaire. Le tendon se trouve à l'extrémité externe de l'épine, vers le tête humérale, sous l'angle postéro-externe de l'acromion. La pression est oblique de dedans en dehors et d'arrière en avant (fig. 10).

Le *sub-scapulaire* est palpé sur un sujet soit assis, soit en décubitus, coude à 90°, et bras en légère rotation externe. Le tendon est dans le sillon delto-pectoral, en dessous et en dehors du processus coracoïde, en dedans du tubercule mineur. Le thérapeute frotte de haut en bas.

Le *long biceps* est palpé soit sur un sujet assis, bras le long du corps en légère rotation externe ou interne pour repérer le tendon. La pression s'exerce de dehors en dedans avec le pouce.

b) RELÂCHEMENT MUSCULAIRE

Les exercices de relâchement décrits dans le chapitre sur la capsulite rétractile peuvent être appliqués de manière similaire.

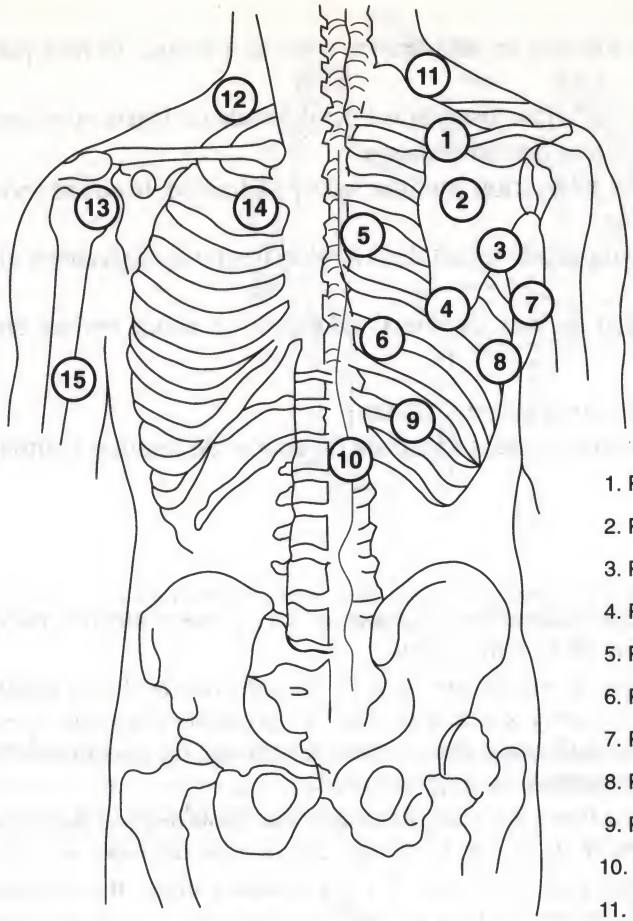

1. Point Sus-épineux
2. Point Sous-épineux
3. Point Axillaire
4. Point Inférieur
5. Point de D5
6. Point du 9è espace intercostal
7. Point du circonflexe
8. Point de la 7è côte
9. Point du foie
10. Point K1 (majeur n°1)
11. Point majeur du cou
12. Point du trapèze sup.
13. Point Gléno-huméral
14. Point costal sup.
15. Point Brachial

FIG. 9 — *Localisation des points de Knap de la région cervico-thoraco-scapulaire.*

FIG. 10 — *MTP de l'infra-épineux.*

© MASSON. La photocopie non autorisée est un délit.

c) TECHNIQUE DU « PASSAGE »

Les amplitudes peuvent être atteintes en utilisant les voies de passage décrites par Sohier, classiquement appelées « S ».

Le départ se fait bras le long du corps, avant-bras fléchi, épaule en légère rotation interne.

Le patient réalise une abduction et une antépulsion.

Avant d'arriver à l'horizontale, l'élévation continue sans l'abduction, le coude revient dans le plan sagittal passant par l'épaule.

A l'horizontale, la projection du coude se fait dans le plan frontal et légèrement en dehors de l'épaule.

Après l'horizontale, l'élévation du bras va vers l'adduction. Le coude revient enfin dans un plan para-sagittal.

d) CONTRACTION STATIQUE DES MUSCLES NON LÉSÉS

En cherchant surtout à équilibrer les deux éléments du couple de rotation (deltoïde, rotateurs).

Phase de déclin

Elle se caractérise par une épaule indolore au repos et lors d'une fonction modérée. La rééducation devra respecter la règle de la non douleur.

La *physiothérapie* est classique et est décrite dans le chapitre consacré à la tendinite. Le *massage* péri-articulaire consiste à masser le grand pectoral en pression-vibration, à rechercher les infiltrats hypodermiques pseudo-nodulaires sans oublier le massage du moignon de l'épaule, du trapèze, du supra- et de l'infra-épineux et du grand rond.

Les techniques de *réharmonisation* consistent à réaliser une mobilisation passive de glissement vers le bas et/ou vers l'arrière de la tête humérale afin de repositionner les CIR.

Les *exercices de relâchement* sont similaires à ceux réalisés dans une capsulite. Les contractions isométriques sont effectuées sur tous les groupes musculaires péri-articulaires.

A ce stade, le masseur kinésithérapeute entreprend une *reprogrammation sensori-motrice* pour optimiser la vigilance neuro-musculaire de l'épaule.

Le plus souvent l'ajustement automatique réciproque des différents éléments du complexe s'effectue par des stimuli distaux. Certaines situations obligent l'épaule à assurer d'autres fonctions : appui lors des poussées, protection en cas de chute, suspension lors des grimpers.

La rééducation sensori-motrice devra reproduire ces situations avec une progression, une sollicitation plus ou moins importante en fonction de l'âge, de la pathologie et des activités sportives. Les exercices seront réalisés dans les zones libres et non douloureuses, en chaîne ouverte puis en chaîne fermée.

– *Exercices en chaîne ouverte* (fig. 11) : les stabilisations rythmées bilatérales et symétriques en abduction physiologique plus ou moins importante en fonction des possibilités débutent souvent ce programme. L'utilisation de bâtons ou de ballons permet des variantes. Le thérapeute poursuit par des sollicitations asymétriques, de plus en plus proches de l'horizontale, avant de solliciter la voie antérieure avec les exercices identiques mais en flexion.

Les diagonales de Kabat en décubitus ou en position assise permettent des exercices voisins, il est possible d'y associer un travail statique dans une amplitude choisie en fin de course.

– *Exercices en chaîne fermée :* lorsque l'horizontale est dépassée, l'espalier est un aide précieux pour servir d'appui relatif. Il le sera également pour des sollicitations en fin de progression.

La flexion du tronc permet de doser les appuis sur plans stables, instables (plateau de Freeman, assiette de Freeman, plateau de Collet, sur tabouret, gyroplan) puis très instables

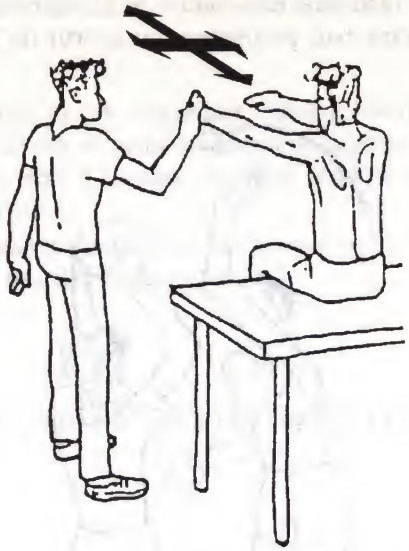

FIG. 11 — *Exercices de reprogrammation neuro-musculaire en chaîne ouverte : stabilisations rythmées.*

(bâton et balle de mousse, au sol, au mur). Les déséquilibres exercés par le thérapeute augmentent la difficulté, en position debout par exemple, ils obligent à prendre des appuis plus violents sur la main ou l'avant-bras donc l'épaule (fig. 12).

FIG. 12 — *Exercices de reprogrammation neuro-musculaire en chaîne fermée.*

Le sportif pourra bénéficier d'un programme intense avec des appuis ou réceptions sur plans instables ou sur trempolines en position d'appui facial.

© MASSON. La photocopie non autorisée est un délit.

En fin de progression, les réactions parachutes du membre supérieur, les réceptions et les lancers de ballon ou de médecine-ball permettent au sportif de se rapprocher de son activité habituelle (fig. 13).

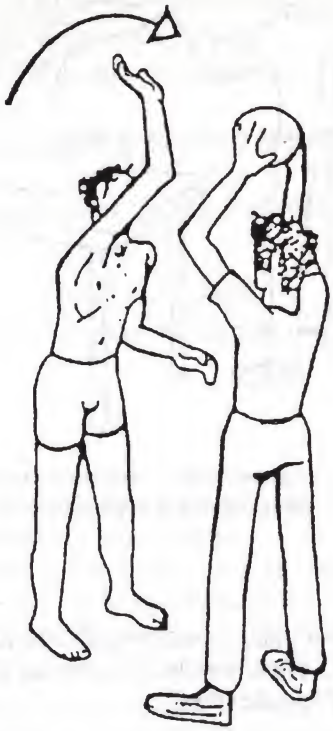

FIG. 13 — *Lancer de ballon.*

La rééducation sensori-motrice à un niveau plus ou moins élaboré doit être proposée à tout patient pour donner une base ferme à la main qui évolue dans son espace de capture.

Problèmes particuliers

a) SUPRA-ÉPINEUX. — Le massage n'interessera pas le tubercule majeur et l'épaule ne dépassera pas 70° d'abduction. En phase précoce, le mouvement main derrière le dos est interdit et à éviter par la suite.

b) LONGUE PORTION DU BICEPS BRACHIAL. — La position antalgique habituelle est en flexion du coude, le thérapeute devra donc récupérer l'extension complète le plus rapidement possible. Pour réaliser un travail statique péri-articulaire sans solliciter le biceps, le patient est installé en décubitus, bras à la verticale avec une charge légère, le biceps est alors relâché dans cette position. Pour éviter les adhérences du biceps sans contracter ce muscle, l'abduction-adduction sont travaillées.

c) INFRA-ÉPINEUX, PETIT ROND. — On évite les contractions statiques en rotation externe et la position en rotation interne extrême.

Une voie intermédiaire entre la voie antérieure et la voie latérale est à priviligier par rapport à la voie antérieure.

Il faut se souvenir que le glissement de la main de dedans en dehors lors de l'écriture est réalisée par une rotation externe d'épaule.

CALCIFICATION TENDINEUSE

La calcification tendineuse ou sa migration (généralement du sus-épineux) est appelée épaule aiguë hyperalgique. Elle est due à un phénomène dégénératif, à un surmenage mais peut être essentielle. Comme son nom l'indique le signe majeur est la douleur violente surtout nocturne même sans mouvement.

Le traitement est uniquement médical, sous forme d'AINS et d'infiltration cortisonée. Le kinésithérapeute n'intervient pas dans cette pathologie.

RUPTURE DE COIFFE DES ROTATEURS NON OPÉRÉE

☐ *Définition*

C'est une lésion dégénérative de la nappe tendineuse résultant de la fusion des tendons de terminaison du sub-scapulaire, du supra-épineux, de l'infra-épineux et du petit rond.

☐ *Mécanisme*

C'est le stade ultime d'évolution du conflit acromio-huméral qui correspond au stade 3 de Neer.

☐ *Conclusion du bilan d'une rupture de coiffe*

Le bilan montre une impotence lors des mouvements d'abduction et de flexion, par la douleur due à l'irritation du tendon et de la séreuse, ou par une rupture plus ou moins partielle de la coiffe.

☐ *Principes de rééducation*

Ils reposent sur 3 points :

– éviter de solliciter la composante ascensionnelle du deltoïde,

– renforcer et récupérer l'équilibre entre les 2 éléments du couple de rotation,

– solliciter les abaisseurs afin d'obtenir un abaissement actif de l'humérus et le passage de la tête humérale sous la voûte acromio-coracoïdienne.

☐ *Traitement*

La physiothérapie (infrarouges, fangothérapie) est prescrite en début de séance. Le massage est antalgique, décontracturant. Le massage transversal profond peut être utilisé sur

© MASSON. La photocopie non autorisée est un délit.

des points douloureux. L'électrothérapie antalgique décrite dans les chapitres précédents est également utilisée.

La kinébalnéothérapie permet de réaliser une mobilisation en apesanteur tout en évitant la composante ascensionnelle du deltoïde.

Il existe rarement de limitations ; la recherche d'amplitude est donc peu employée, si nécessaire utiliser des techniques passives spécifiques pour les éléments capsulo-ligamentaires, et des techniques statiques (contracté-relâché) qui évitent les frottements douloureux.

□ *Éducation de l'abaissement de la tête humérale*

Différentes théories tentent d'expliquer comment suppléer la coiffe lésée. Si les théories s'affrontent, la pratique est similaire. L'abaissement de la tête humérale est soit réalisé par la mise en tension des ligaments entraînant une sonnette interne de la scapula, soit par la contraction des muscles grand dorsal, grand rond et grand pectoral qui crée une bascule des CIR.

a) PERCEPTION DE LA BONNE POSITION. — En position assise, le thérapeute obtient la détente du membre supérieur par des balancements passifs.

Dans un deuxième temps, il fait percevoir la position basse. Au besoin, il effectue d'abord le déplacement inverse, en élevant passivement le membre supérieur détendu et en le relâchant brusquement à condition que les douleurs soient peu importantes.

Le thérapeute réalise des tractions dans l'axe à partir de la main ou du coude. Il demande à son patient d'éviter l'habitus antalgique, en particulier lors de toutes sollicitations, de maintenir la racine du membre en position basse.

b) ÉDUCATION DE L'ABAISSEMENT EN STATIQUE. — Le patient est assis, bras pendant le long du corps, coude fléchi, poing serré, épaule basse. Le thérapeute applique une résistance manuelle sous le coude du patient qui pousse contre cette résistance dans l'axe de son membre supérieur. En progression, l'exercice est réalisé dans les 20 premiers degrés d'abduction et d'antépulsion (fig. 14).

Le même exercice est réalisé en latéro-cubitus (fig. 15).

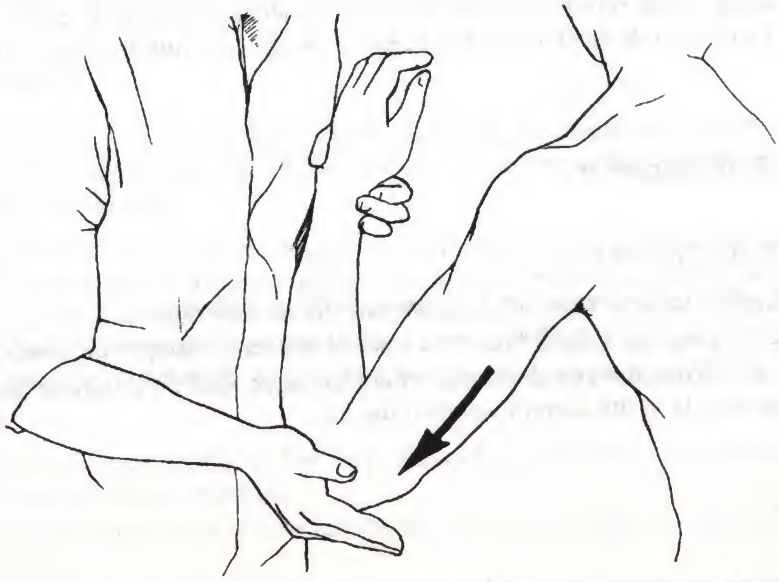

FIG. 14 — *Éducation de l'abaissement de la tête humérale en position assise.*

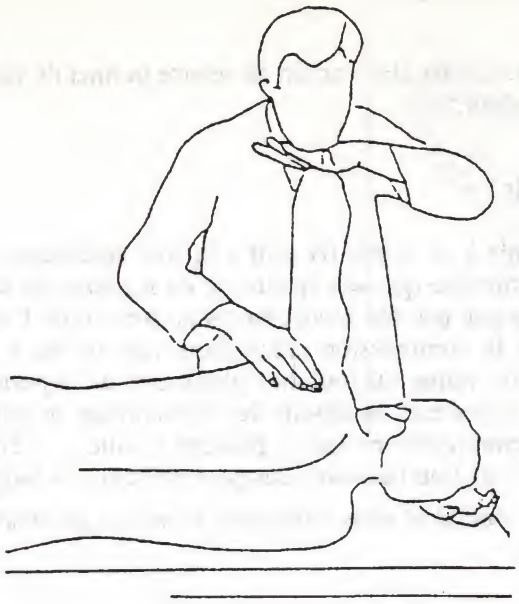

FIG. 15 — *Éducation de l'abaissement de la tête humérale en latéro-cubitus.*

c) ÉDUCATION DE L'ABAISSEMENT EN DYNAMIQUE. — Cet abaissement actif précédemment appris est utilisé au démarrage de mouvements plus amples dans les 3 plans (frontal, sagittal et scapulaire).

Tonification des abaisseurs du bras

En complément, le patient réalise une tonification des muscles grand dorsal, grand pectoral et grand rond. Cette tonification est réalisée de 0 à 30°, contre résistance manuelle ou instrumentale.

Renforcement statique des rotateurs restants

Les muscles infra-épineux et petit rond sont renforcés par des mouvements de rotation externe, coude au corps et rétropulsion horizontale.

Les muscles sub-scapulaire, chef sternal du grand pectoral sont renforcés par des mouvements de rotation interne, coude au corps, ou d'adduction horizontale.

Équilibration de la ceinture scapulaire

Il s'agit d'apprendre au sujet à placer son épaule basse en décubitus et surtout en position assise. Pour ce faire, on utilise un miroir.

L'épaule est en position basse avant le mouvement, au démarrage et pendant le mouvement.

Stabilisations rythmées du bras

Des sollicitations multidirectionnelles sont exercées afin de renforcer le manchon musculaire péri-articulaire :

– en position basse,

– en position de fonction (main-bouche, main-nuque).

© MASSON. La photocopie non autorisée est un délit.

Cryothérapie

L'application d'une vessie de glace en fin de séance permet de lutter contre l'inflammation et améliore le vécu du patient.

Conseils d'hygiène de vie

Ils sont très importants à ce stade. Ils sont à la fois spécifiques, consistant à éduquer le patient en lui faisant comprendre que son épaule est en situation de faiblesse. Le patient devra éviter de surmener son épaule par des mouvements de flexion et d'abduction surtout associés au port de charge, éviter la compression claviculaire par un sac à dos, éviter la distension articulaire en déplaçant une valise sur roulettes plutôt que de la porter, éviter les positions de travail avec les membres supérieurs au-dessus de l'horizontale en utilisant un escabeau, éviter les tractions sur l'articulation (chien en laisse, planche à voile, ...), éviter la position en sphinx prolongée et éviter la musculation intensive des pectoraux et des biceps.

Ils sont d'ordre plus général et nous renvoyons le lecteur au chapitre concernant l'hygiène de vie des tendinopathies.

RUPTURE DE COIFFE DES ROTATEURS OPÉRÉE

☐ *Arthroscopie*

L'arthroscopie a un intérêt *diagnostic*, un intérêt *nosologique* qui a conduit à une classification lésionnelle de Walch (tendinopathie pure, rupture partielle et rupture complète) à la place de la classification en 3 stades de Neer et un intérêt *thérapeutique* dont le plus important est l'acromioplastie.

L'acromioplastie consiste en une bursectomie, puis une section du ligament acromio-coracoïdien au niveau de l'acromion, puis une résection de l'insertion acromiale et enfin l'acromioplastie proprement dite à l'aide d'une fraise osseuse suivant les critères de Neer. Au niveau du tendon, le chirurgien réalise un débridement. Le tendon du long biceps est également exploré.

L'apport de l'arthroscopie présente des avantages tant dans les suites opératoires que dans le coût et évite une cicatrice.

☐ *Chirurgie*

Intervention de Neer (fig. 16)

Il est le premier en 1962 à avoir proposé une intervention qui consiste à associer une acromioplastie à une résection du ligament acromio-coracoïdien.

Grande libération antérieure (GLA)

Patte propose d'associer à l'intervention de Neer une réparation des lésions de la coiffe et une résection de la partie externe de la clavicule (fig. 17).

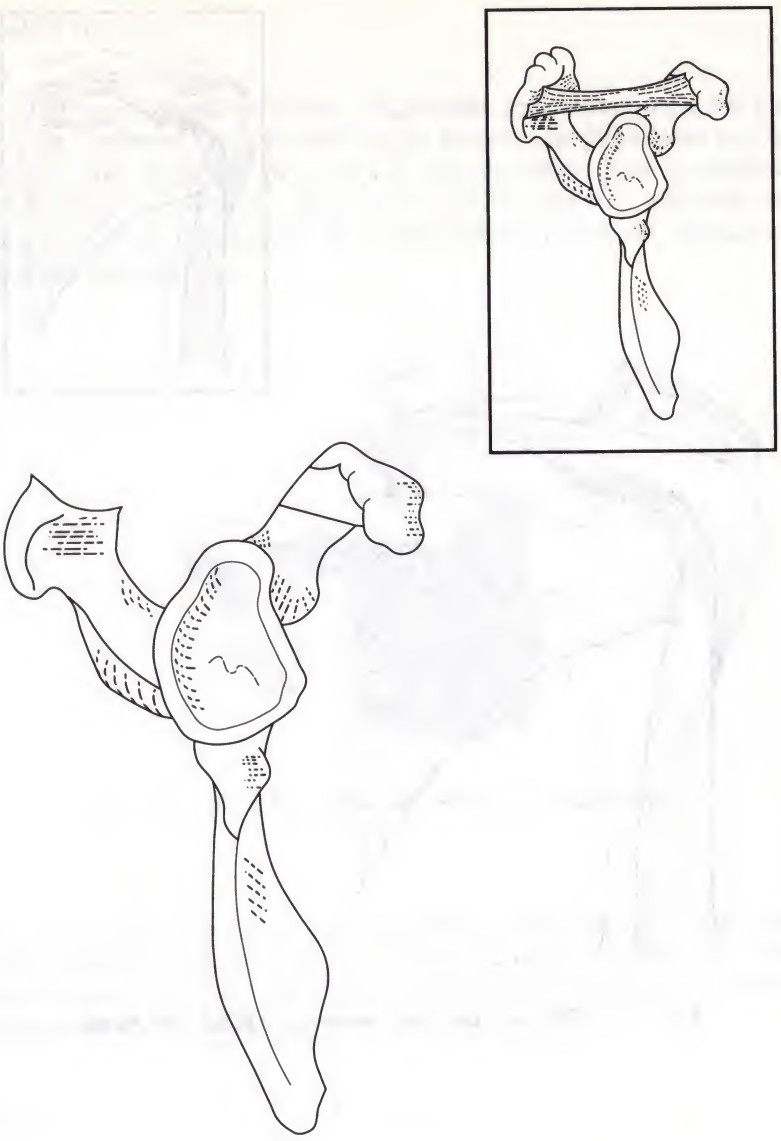

FIG. 16 — *Intervention de Neer.*

Lambeau deltoïdien (fig. 18)

Proposée par Augereau et Apoil, l'intervention consiste à utiliser un morceau de deltoïde pour le suturer au sub-scapulaire, au supra-épineux et à l'infra-épineux. Ce lambeau recouvre la tête humérale et permet de la recentrer.

Autres interventions

Gosset, Apoil et Dautry propose dans les petites ruptures de réaliser une résection du ligament acromio-coracoïdien, un nettoyage de la coiffe et une résection des irrégularités du tubercule majeur.

© MASSON. La photocopie non autorisée est un délit.

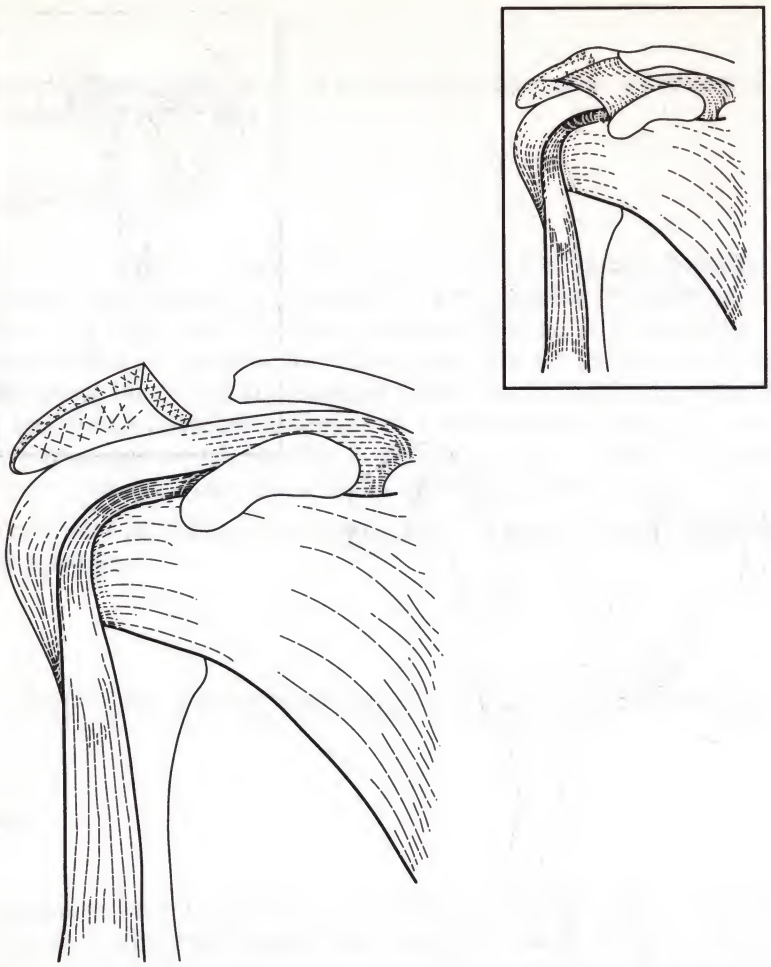

FIG. 17 — *Grande libération antérieure (GLA) de Patte.*

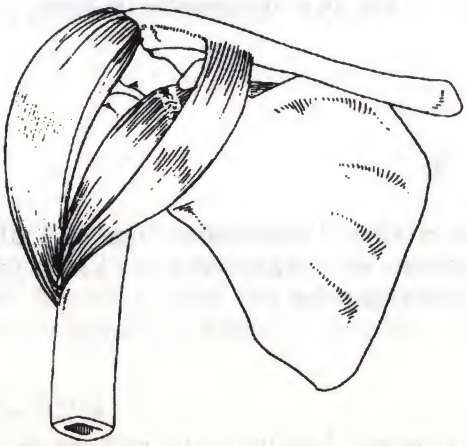

FIG. 18 — *Lambeau deltoïdien.*

☐ ***Immobilisation*** (fig. 19)

De la simple écharpe coude au corps uniquement sécurisante mise en place après une arthroscopie jusqu'à l'appareil thoraco-brachial, en passant par différentes attelles ou coussins d'abduction, il existe une multitude de modes d'immobilisation. Ces immobilisations varient selon les équipes et les interventions, leur point commun est une position entre 60° à 80° d'abduction dans le plan de l'omoplate, 60° d'antépulsion et 60° de rotation interne afin de relâcher les éléments musculaires.

FIG. 19 — *Immobilisation par plâtre thoraco-brachial.*

En général au bout de 6 semaines à 2 mois, le patient peut faire du travail actif. Le thoraco-brachial est enlevé, parfois remplacé par des coussins d'abduction de taille décroissante pour revenir progressivement coude au corps. Bien évidement, le chirurgien est le seul à décider du mode d'immobilisation et des délais.

☐ ***Rééducation***

Rééducation post-opératoire immédiate sur thoraco-brachial (J0 → J15)

Bilan. — Le dossier médical nous indique le type d'intervention, les éventuels antécédents et le côté dominant du patient.

L'immobilisation sur thoraco-brachial entraîne une sédation rapide des douleurs en post-opératoire.

La cicatrice sera inspectée dès que le pansement sera enlevé et la présence d'un éventuel hématome sera noté.

La palpation, difficile compte tenu de l'appareillage, met en évidence des infiltrats et des adhérences associés souvent à des contractures existant avant l'intervention.

Compte tenu des consignes chirurgicales, le bilan articulaire est très restreint. Il en est de même pour le bilan musculaire et le bilan fonctionnel.

L'approche psychologique met généralement en évidence un décalage entre les attentes du sujet (reprise de l'activité très rapide) et la réalité du cas clinique avec de longs mois de rééducation.

© MASSON. La photocopie non autorisée est un délit.

Traitement. — Les principes de la rééducation sont classiques, la rééducation doit être infra-douloureuse. L'existence d'une douleur signe un excès de sollicitation de l'épaule. Une douleur doit entraîner un réajustement quantitatif et qualitatif des exercices. Les exercices à base de techniques passives ne doivent pas étirer la suture afin d'éviter les phénomènes douloureux et doivent favoriser le confort du patient dans son plâtre.

Avant la mobilisation passive, le thérapeute recherche le relâchement musculaire cervico-scapulaire en particulier des trapèzes et le contrôle postural rachidien. Il surveille également la tolérance du thoraco-brachial.

A partir d'une position assise ou en décubitus, l'épaule est mobilisée passivement dans le plan de la scapula sans solliciter les rotations pendant au moins 2 semaines. La mobilisation active aidée puis active intéresse la main, le poignet et le coude.

La correction de la posture est obtenue par des exercices d'auto-grandissement associés en progression à des contractions des fixateurs de la scapula en évitant la rétropulsion de l'épaule.

L'installation au lit doit faire l'objet de certaines précautions, le thoraco-brachial devant remonter assez haut en arrière pour éviter le glissement vers l'arrière du moignon de l'épaule.

Rééducation post-opératoire secondaire sur thoraco-brachial (J15 → J45)

Le patient a quitté le service de chirurgie. Lors de cette phase, le protocole décrit ci-dessus est poursuivi.

Le placement de la scapula en sonnette interne visera à favoriser le dégagement sous-acromial appris en principe avant l'intervention, ces exercices seront réalisés en position assise (fig. 20) puis en latéro-cubitus.

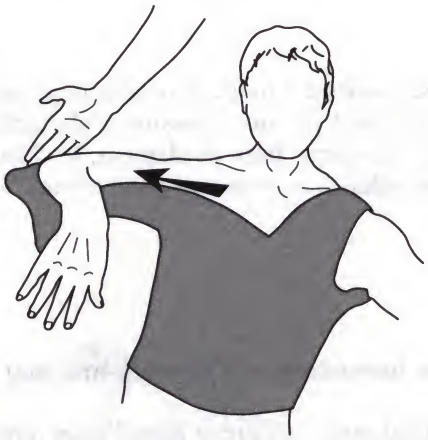

FIG. 20 — *Exercice de sonnette interne sous plâtre thoraco-brachial.*

Après 2 semaines et en fonction de la douleur, la rotation latérale est prudemment introduite et travaillée seule.

Le patient poursuit sa rééducation en dehors des séances par les mobilisations auto-passives qui lui ont été enseignées.

A ce stade il ne faut pas faire de travail contre résistance, par contre le patient réalise avec son kinésithérapeute un travail d'abord actif aidé puis actif en commençant par un travail excentrique lors de la descente du bras, le travail concentrique mettant le lambeau en tension.

Dès que la cicatrisation le permettra et sous réserve des modalités d'appareillage, la balnéothérapie sera entreprise et apportera d'excellents résultats.

A partir de la position basse (J30 à J45 → J60)

Bilan. — Les douleurs s'estompent, à ce stade le coussin d'abduction va progressivement être déposé. Le bilan articulaire va montrer une articulation scapulo-thoracique enraidie. Le bilan musculaire met en évidence une amyotrophie du deltoïde et des fosses épineuses, par contre la stabilité du bras en élévation vers 90° dans le plan de la scapula est obtenue.

Traitement de J45 à J60. — Lors des premiers jours, le patient porte une écharpe afin d'éviter les compensations. Cette écharpe pourra être conservée par la suite en cas de douleurs et de fatigue.

La mobilisation passive et active est poursuivie dans les nouveaux secteurs d'abduction et d'adduction obtenus. Le contrôle actif de l'épaule en élévation est amélioré.

A ce stade, la balnéothérapie est essentielle. Elle permet un travail de descente de la position d'abduction et un travail musculaire dans de bonnes conditions, profitant des avantages de l'eau. Elle favorise le travail aidé de l'élévation jusqu'à 90°, le travail des abaisseurs par le retour de la main dans l'eau, en s'aidant au début de la main controlatérale. La récupération de la rotation médiale et de l'extension est facilitée lorsque le bras est dans l'eau.

Le travail de la mobilité en élévation se fait progressivement dans un plan antérieur puis dans le plan postérieur (extension et rotation interne) au bout de 2 mois et demi.

On récupéra l'élévation antérieure par la technique du balancier (fig. 31), par une mobilisation auto-passive ou par la technique du glissé (fig. 21); la rotation externe, coude au corps (RE1 d'après Expert et coll.) puis en position de départ abduction à 90° (RE2 et RE3); la rétropulsion rotation interne en favorisant les techniques auto-passives (fig. 22).

Le travail musculaire vise à améliorer la stabilité de l'épaule tout en évitant les contraintes sous-acromiales par recentrage actif de la tête.

Traitement après J60. — C'est la phase du retour à la fonction. Le bilan met en évidence une épaule qui reprend une fonction sub-normale avec des problèmes modérés d'amplitude et une diminution encore nette de la force musculaire.

Le traitement vise à récupérer une épaule quasi normale tout en adaptant le travail à l'activité du patient, cette phase pouvant durer jusqu'à 6 mois.

Les techniques vont associer un réentraînement à l'effort, une rééducation neuro-musculaire et un travail avec des charges directes.

La reprise d'une activité physique sportive utilisant le membre supérieur n'est conseillée qu'après le 6e mois.

FIG. 21 — *Exercice de récupération de la flexion antérieure.*

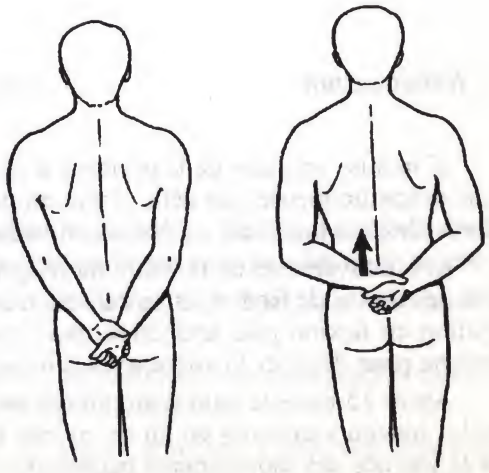

FIG. 22 — *Exercice auto-passif de récupération de l'extension.*

© MASSON. La photocopie non autorisée est un délit.

PROTHÈSE D'ÉPAULE

L'excentration de la tête humérale provoque à la longue une omarthrose qui conduit à un remplacement prothétique. Dans un but didactique, nous avons préféré suivre l'évolution de la pathologie et proposer ici, l'arthroplastie d'épaule.

☐ *Évolution chirurgicale*

Les arthroplasties d'épaule rencontrées naguère pouvaient être soit par prothèses rétentives inspirées des prothèses de hanche, soit par des prothèses non rétentives. L'évolution chirurgicale s'oriente maintenant uniquement vers les prothèses non rétentives dont la stabilité est assurée par la coiffe des rotateurs. Neer en est l'instigateur. A l'implant huméral métallique correspond une glène polyéthylène qui n'est pas posée à titre systématique par certains (fig. 23).

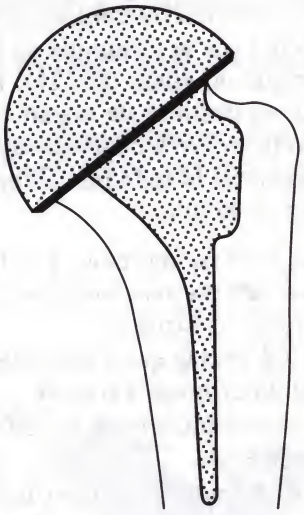

FIG. 23 — *Prothèse d'épaule.*

☐ *Rééducation*

Si la mise en place de la prothèse a nécessité une réfection de la coiffe, la progression sera plus précautionneuse que celle d'une prothèse sur coiffe intacte. Le patient est immobilisé sur attelle thoraco-brachiale ou coussin d'abduction. Celui-ci sera conservé 3 à 4 semaines.

Les mouvements de la main, du poignet et du coude sont possibles précocement. A l'ablation des drains de Redon, la mobilisation passive est possible à partir de la position d'immobilisation en flexion puis abduction, puis rotation externe. Un travail de la scapula en sonnette externe pour dégager la voûte sous-acromiale débute vers la fin de la première semaine.

Après 15 jours le gain d'amplitude est poursuivi associé à un travail actif aidé du deltoïde et des rotateurs externes en fin de course. Le patient se prend en charge pour réaliser au cours de la journée des mouvements pendulaires.

A la 4e semaine l'immobilisation est progressivement retirée sur une semaine environ. A ce stade, de tous les tests fonctionnels, le test main-nuque est le plus déficitaire. Le réentraîne-

ment dynamique ne commence pas avant la 5e semaine, un travail bilatéral symétrique sera souvent préférable. A 6 mois un patient avec un bon résultat peut espérer l'indolence et une flexion et une abduction à 90°, une rotation externe bras à 90° dans le plan de l'omoplate à 30° environ.

☐ *Arthromoteurs*

Les appareils de mobilisation passive continue apportent un complément à la mobilisation manuelle du kinésithérapeute sans, bien sûr, la remplacer. L'utilisation de ces appareils débute vers la 2e ou 3e semaine post-opératoire. Leur utilisation nécessite un réglage précis des axes de mouvements et des axes articulaires. Compte tenu de la pathologie, une simple réflexion biomécanique guide le thérapeute lors des réglages de l'amplitude de ces appareils. Par exemple dans le cas d'une acromioplastie, abduction et flexion ne seront pas ménées au maximum pour ne pas irriter la résection osseuse. Le mode « manuel » d'utilisation est préférable au mode automatique.

LA CAPSULITE RÉTRACTILE

☐ *Définition*

C'est l'expression au niveau de l'épaule d'une algodystrophie.

De Sèze propose la définition suivante : « La mobilité articulaire est entravée par la rétraction de l'étoffe capsulaire moulant étroitement la tête humérale et appliquant de façon serrée les surfaces articulaires de la glène et de l'humérus l'une contre l'autre ».

Encore appelée « épaule gelée », l'affection débute dans la plupart des cas, par une phase douloureuse qui régresse et disparaît alors que les raideurs s'intensifient et demeurent durant de longs mois.

☐ *Conclusions du bilan d'une capsulite rétractile*

Le bilan met en évidence :

– des limitations importantes des amplitudes passives et actives de la scapulo-humérale s'accompagnant d'une participation très rapide de la scapulo-thoracique lors des mouvements,

– une absence de douleur à la palpation des tendons et à la contraction statique des muscles péri-articulaires,

– des douleurs inconstantes diffuses, mal localisées, apparaissant à la mobilisation passive et souvent en fin de course articulaire par mise en tension de la capsule,

– sur la radiographie, une légère ascension de l'humérus associée à une diminution de l'espace sous-acromial et à une rupture discrète du cintre omo-huméral inférieur. Les signes radiologiques de l'algodystrophie sont retrouvés. L'arthrographie montre une diminution du volume de la cavité articulaire.

© MASSON. La photocopie non autorisée est un délit.

☐ *Traitement*

Pendant la phase douloureuse, un traitement médical anti-inflammatoire et antalgique est en principe l'unique thérapeutique. Le traitement masso-kinésithérapique et physiothérapique prend par la suite la plus grande place.

Prévention

L'immobilisation ou la non utilisation de l'épaule favorisent la capsulite rétractile, d'où l'importance d'une mobilisation précoce. Nous citerons pour exemple la phase 1 de la rééducation post-infarctus du myocarde ou l'hémiplégique (avec en plus des séances de mobilisation passive, l'installation en position d'inhibition réflexe en abduction, rotation externe, qui étire la partie antéro-inférieure de la capsule).

Phase douloureuse

Si classiquement il est conseillé de ne rien faire, le traitement médical antalgique et anti-inflammatoire étant seul prescrit, la pratique est quelque peu différente, l'on peut proposer :

– La *position antalgique* consiste en une abduction de 90°, une rotation externe supportable et une flexion-pronation de l'avant-bras.

– La *cryothérapie* utilise des vessies de glace, de l'azote liquide ou des serviettes trempées dans des paillettes de glace et de l'eau, en remontant assez haut vers le cou pour anesthésier le ganglion stellaire.

– La *thermothérapie* (infrarouges, parafango) est souvent moins efficace que la cryothérapie et parfois même contre-indiquée.

– Le *massage* est à visée décontracturante, circulatoire et sédative. Il consiste à masser le grand pectoral en pression-vibration à rechercher les infiltrats hypodermiques pseudo-nodulaires sans oublier le massage du moignon de l'épaule, du trapèze, du supra, de l'infra-épineux et du grand rond.

– Les *manœuvres de relâchement* sont des mouvements passifs réalisés dans l'amplitude tolérable en fonction des rétractions capsulaires.

Tractions vibrées (fig. 24) : le thérapeute à l'aide d'une prise en dragonne au niveau du poignet tracte caudalement le membre supérieur en réalisant une vibration.

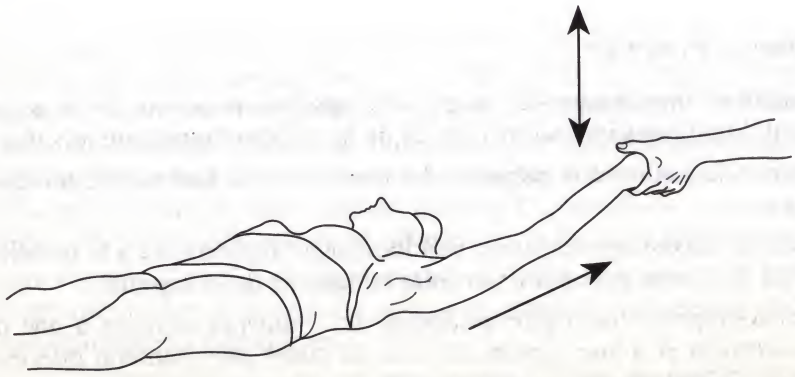

FIG. 24 — *Manœuvres de relâchement : tractions vibrées.*

Mouvements pendulaires rythmés (fig. 25) : le masseur kinésithérapeute à partir d'un point fixe au poignet, réalise des oscillations pendulaires rythmées, coude à 90°, membre supérieur décollé de la table.

Mouvements passifs rythmés (fig. 26) : un mouvement lent et régulier entraîne la scapulo-thoracique en abduction et sonnette externe par traction du bras vers le haut.

FIG. 25 — *Manœuvres de relâchement : mouvements pendulaires rythmés.*

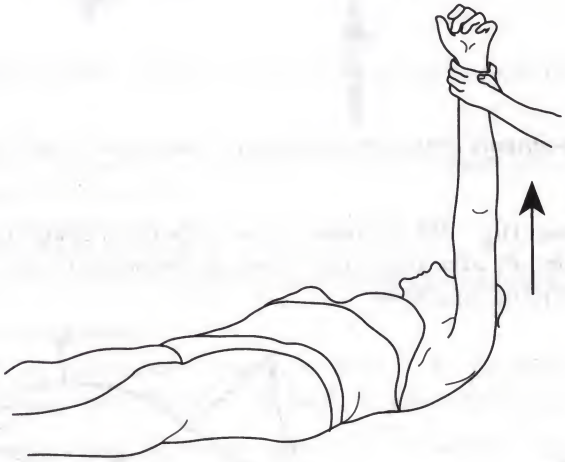

FIG. 26 — *Manœuvres de relâchement : mouvements passifs rythmés.*

– Les *contractions isométriques* concernent le deltoïde et le grand pectoral. La contraction du grand pectoral : bras en rotation interne, coude à 90°, l'avant-bras servant alors de levier.

S'il existe une rétraction importante du grand pectoral, on placera un bloc de mousse sous l'aisselle, et on demandera une contraction importante suivie d'un relâchement brusque.

Phase d'état et de séquelles

a) ÉLECTROTHÉRAPIE

Les ultrasons sont réalisés avec une puissance de 1,5 W/cm^2, pendant 5 à 15 minutes. Ils provoquent un effet vaso-moteur et fibrolytique.

Les ondes courtes ont un effet hyper-hémiant.

© MASSON. La photocopie non autorisée est un délit.

b) MOBILISATIONS SPÉCIFIQUES

Elles sont réalisées selon Mennel au niveau de la gléno-humérale en associant une décoaptation et un glissement. Nous citerons pour exemple :

– des *glissements antéro-postérieurs* (fig. 27) réalisés sur un patient en décubitus. Le masseur kinésithérapeute met une main sur le tiers supérieur de l'humérus, les 4 doigts sur la face postérieure, l'éminence thénar sur la face antérieure. La contre prise est placée au niveau de la face antéro interne du coude;

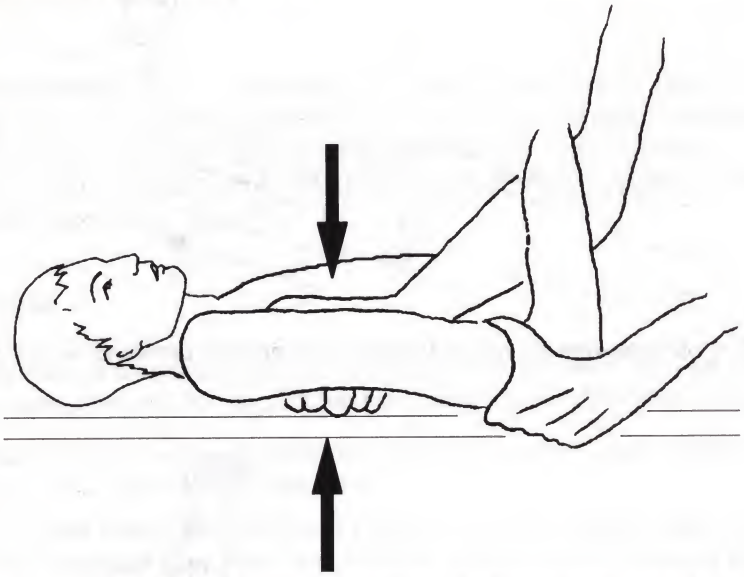

FIG. 27 — *Glissements antéro-postérieurs de l'articulation gléno-humérale.*

– des *tractions externes* (fig. 28) réalisées sur un patient en décubitus. Le masseur kinésithérapeute tracte vers le dehors avec une main située au niveau du creux axillaire et réalise une contre-prise sur la face externe du coude;

FIG. 28 — *Tractions externes de l'articulation gléno-humérale réalisées sur un patient en décubitus (vue supérieure).*

– l'*abduction* (fig. 29) est réalisée en associant les roulements dans le sens du mouvement avec des glissements dans le sens inverse afin de recréer la bascule des centres instantanés de rotation. Le patient est en décubitus, le masseur kinésithérapeute prend le membre supérieur en berceau afin de réaliser le roulement, l'autre main sur la face externe du tiers supérieur de l'humérus réalise un glissement tout en mettant en tension la structure ligamentaire et donc évite les compensations du complexe scapulo-thoracique.

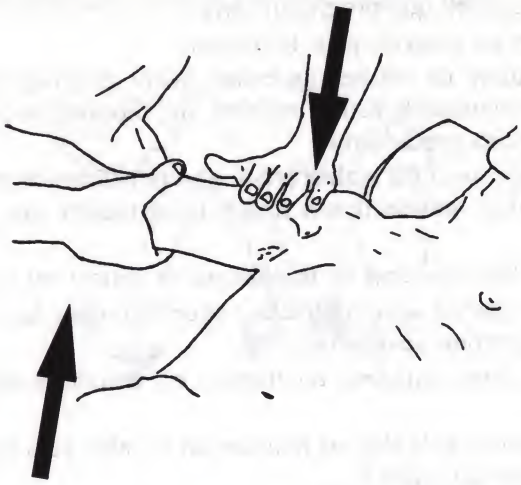

FIG. 29 — *Mobilisation passive d'abduction de l'articulation gléno-humérale.*

Si le bilan a mis en évidence des limitations, la mobilisation passive des autres articulations du complexe de l'épaule sera réalisée.

c) MANŒUVRES DE RELÂCHEMENT

Elles sont similaires à celles réalisées lors de la phase douloureuse.

d) EXERCICES DE RELÂCHEMENT

Exercices de prise de conscience du relâchement. — Ils permettent de prendre conscience de la conséquence de ce qu'est l'état de relâchement. On peut proposer comme progression :

– une palpation comparative de la musculature de l'avant-bras du masseur kinésithérapeute en relâchement et en contraction,

– une palpation comparative de son biceps par le malade en relâchement et en contraction. La prise de conscience est renforcée par l'association d'une commande volontaire et du contrôle visuel,

– une palpation comparative du chef supérieur du trapèze du côté sain et du côté lésé,

– une prise de conscience de la position antalgique qui associe une extension de poignet, une flexion de coude, une épaule surélevée avec un cou fixé et incliné du côté lésé.

Exercices d'éducation du relâchement. — Les patients possèdent en général mieux le contrôle de la musculature distale que proximale. Il est d'autre part plus facile de commander une décontraction d'un groupe musculaire qui vient de se contracter. On peut proposer une progression d'exercices :

– le patient a son avant-bras sur la table, on lui demande de serrer le poing puis de le relâcher ; de serrer les doigts puis de les relâcher; d'étendre le poignet puis de le relâcher,

– le patient a la main pendante, les doigts sont relâchés : on lui demande de secouer la main (exercice de la main morte),

© MASSON. La photocopie non autorisée est un délit.

– le masseur kinésithérapeute prend le membre supérieur du patient et l'amène en abduction légère et en flexion du coude. La chute de la main est obtenue par relâchement brusque des extenseurs du poignet. Après quelques répétitions, on fait remarquer au malade que cette décontraction amène un relâchement de toute la musculature du membre supérieur et de l'épaule,

– le patient a le bras pendant en légère abduction. Après une légère flexion du coude, on lui demande un relâchement du biceps. On lui fait observer qu'il n'y a pas d'arrêt brusque mais des mouvements qui ne cessent que progressivement,

– l'exercice similaire est proposé pour le triceps,

– on demande au patient de réaliser un balancement antéro-postérieur du membre supérieur. La cessation de la commande active entraîne une diminution progressive de l'amplitude du mouvement (mouvements pendulaires),

– le contrôle du relâchement est réalisé grâce à un balancement passif par le masseur kinésithérapeute. Le patient doit maintenir son relâchement malgré une force mobilisatrice extérieure,

– la contraction du chef supérieur du trapèze par le patient est suivie d'un relâchement,

– le relâchement est obtenu sans contraction préalable pour tous les groupes musculaires pré-cités, preuve de l'hypertonie résiduelle,

– le relâchement du chef supérieur du trapèze est associé à un travail des fixateurs de l'omoplate,

– la mobilisation passive de la tête est réalisée sur la table puis est réalisée hors de la table sans la moindre contraction du patient.

Fixation et automatisation du relâchement. — Le relâchement s'acquiert pendant les séances. Inlassablement mais sans lasser, il faut rappeler au sujet qu'il doit se contrôler et poursuivre à domicile le contrôle du relâchement.

e) POSTURES EN POULIETHÉRAPIE (fig. 30)

Elles doivent respecter la physiologie de la gléno-humérale. Pour l'abduction, une sangle située proximalement sur le tiers supérieur de la face externe du bras va réaliser un glissement vers le bas alors qu'une deuxième sangle située sur la face interne du tiers inférieur du bras réalise l'abduction, le poids est faible (2 à 3 kg) et l'efficacité de la posture réside beaucoup plus dans la durée, de l'ordre d'une trentaine de minutes minimum.

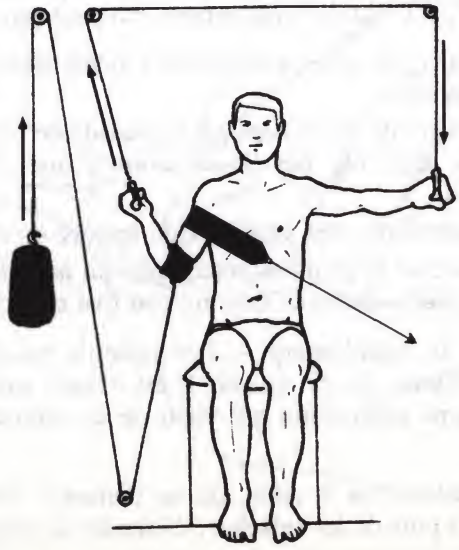

FIG. 30 — *Posture d'abduction en pouliethérapie.*

f) MOUVEMENTS PENDULAIRES (fig. 31)

Ils sont réalisés avec un haltère de 0,5 à 3 kg, tenu par une de ses extrémités et consistent à effectuer les exercices suivants :

– travail de l'antépulsion, debout tronc penché en avant, appui du côté sain,

– travail de l'abduction, debout tronc penché en avant, appui du côté sain,

– travail de l'abduction et de l'adduction associé à la rotation externe et à la rotation interne, debout avec un balancement en avant et en arrière du tronc.

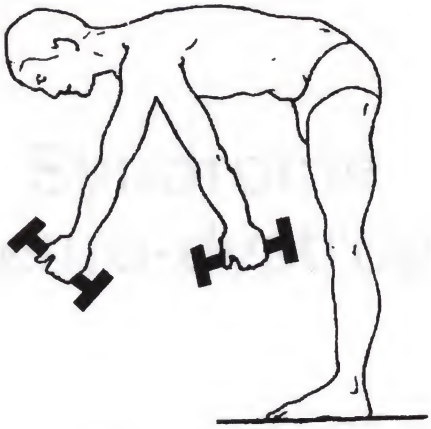

FIG. 31 — *Mouvements pendulaires.*

g) TECHNIQUE DE GAIN D'AMPLITUDE

Pour optimiser l'efficacité de la mobilisation passive et des postures, le thérapeute réalise des techniques de contracté-relâché ou de tenu-relâché.

Ces techniques sont réalisées selon des plans orthogonaux ou mieux selon les diagonales de Kabat.

Par exemple, la diagonale de flexion, adduction, rotation externe (bras devant le visage) provoque un étirement postérieur de la capsule qui entraîne souvent un gain en rotation interne.

Ces techniques de gain d'amplitude associées à des applications de glace permettent une action antalgique et anti-inflammatoire.

Il est important que les gains d'amplitude soient couplés à des gestes fonctionnels.

– Le patient met les mains à la nuque, il tire les coudes en avant afin d'étirer le plan postérieur; il tire les coudes en arrière afin d'étirer le plan antérieur et le ligament coraco-huméral.

– Le patient met les mains dans le dos, il résiste à une abduction-flexion. Cet exercice permet un gain vers l'adduction-rétropulsion et un étirement du plan antérieur et du long biceps.

– Le patient met les mains sur l'épaule opposée, il résiste à un travail des rétropulseurs horizontaux. Cet exercice permet un gain vers l'adduction horizontale et un étirement postérieur et supérieur de la capsule.

h) MANŒUVRES AUTO-PASSIVES

Elles sont réalisées avec le membre supérieur sain, avec un bâton ou avec un système de poulie symétrique ou assymétrique et favorisent l'abduction, la flexion, la rétropusion et la rotation interne.

© MASSON. La photocopie non autorisée est un délit.

i) Rééducation proprioceptive

Nous avons détaillé ce paragraphe dans le chapitre sur l'épaule douloureuse simple.

j) Équilibre de la ceinture scapulaire

Il est très important et consiste à apprendre au sujet à placer son épaule basse avant le mouvement, à fixer l'omoplate au démarrage du mouvement, pour que l'abduction se passe dans la gléno-humérale et non dans la scapulo-thoracique.

Le renforcement des rotateurs internes et externes par des techniques statiques ou dynamiques permet d'obtenir un bon équilibre entre les deux éléments du couple de rotation (deltoïde-rotateurs).

3

Syndrome algo-neuro-dystrophique

INTRODUCTION

L'algodystrophie est une affection articulaire due à une perturbation histo-angéique, à topographies et à étiologies variées qui se définit par l'association d'algies, de troubles vasomoteurs et de troubles trophiques.

Défini pour la première fois par Hunter en 1776, ce syndrome est encore appelé syndrome épaule-main (Steinbrocker) ou ostéoporose post-traumatique de Sudeck-Leriche.

Il a une prédilection pour les articulations des membres souvent par association : genou et pied, épaule et main, plus rarement au niveau de la hanche, exceptionnellement au niveau du rachis ou du coude.

L'atteinte isolée de l'épaule sous la forme de capsulite rétractile définie par De Sèze constitue une forme frontière que nous traitons de manière spécifique dans le chapitre consacré à l'épaule.

ÉTIOLOGIES

Dans 70 % des cas, ce syndrome est secondaire à un traumatisme.

Certaines maladies peuvent favoriser l'apparition d'une algodystrophie : pathologie cardiovasculaire (infarctus du myocarde, péricardite), pathologie neurologique (centrale comme l'hémiplégie ou la maladie de Parkinson; périphérique comme les séquelles de plaies nerveuses...), pathologie pulmonaire (cancer de l'apex, chirurgie thoracique, ...). La grossesse est également un facteur favorisant.

Certains terrains favorisent l'apparition de l'algodystrophie comme le diabète, l'hypercholestérolémie et l'hypertriglycéridémie.

Dans plus de 25 % des cas, on constate un terrain de dystonie neuro-végétative.

© MASSON. La photocopie non autorisée est un délit.

ÉVOLUTION

On décrit classiquement deux phases de durée inégale qui se succèdent.

☐ *Stade 1 : « fluxionnaire » ou phase chaude*

Il correspond au stade aigu, est de courte durée et se manifeste par une vasodilatation. Il s'associe à un syndrome pseudo-inflammatoire. On note une modification des téguments, une hyperhémie souvent accompagnée d'une rougeur, d'une douleur très importante, d'un gonflement, d'un enraidissement des articulations (particulièrement net dans le syndrome épaule-main au niveau des doigts) et d'une hypersudation localisée.

☐ *Stade 2 : « trophique » ou phase froide*

Il correspond au stade chronique et se manifeste par les séquelles d'une ischémie où peuvent s'installer cyanose, rétractions capsulo-ligamentaires, tendineuses, aponévrotiques. Ces manifestations sont en général peu douloureuses. L'évolution se fait spontanément vers la guérison au bout de 6 mois pour la hanche et en 1 à 2 ans pour la main ou le pied.

EXAMENS COMPLÉMENTAIRES

☐ *Radiographie*

Les signes radiographiques apparaissent en quelques jours à quelques semaines.

On constate : une raréfaction de la trame osseuse, donnant un aspect grillagé, moucheté ou vitreux, voire une disparition radiographique complète de la trame osseuse.

Cependant il n'y a ni lyse osseuse, ni modification des interlignes articulaires.

L'évolution se fait lentement vers une reminéralisation progressive jusqu'à normalisation.

☐ *Scintigraphie osseuse*

Elle a un grand intérêt diagnostique au début, puisqu'elle montre une hyperfixation très précoce, souvent intense, locale ou loco-régionale des deux épiphyses d'une articulation. On peut la compléter par une angio-scintigraphie osseuse avec des temps vasculaires précoces, qui montreront à la phase chaude, une augmentation du flux sanguin et du volume de diffusion du technitium se traduisant par une hyperfixation précoce, et à la phase froide, une diminution du flux sanguin et du volume de diffusion correspondant à une hypo ou une normofixation.

☐ *L'IRM*

Elle permet également un diagnostic précoce avec des anomalies du signal médullaire, traduisant l'œdème et la stase vasculaire de l'algodystrophie.

BIOLOGIE

Lors du stade 1, le syndrome à l'allure inflammatoire s'associe curieusement à une VS normale. Certaines valeurs sont augmentées mais la dispersion des résultats ne permet ni d'infirmer ni de confirmer le diagnostic.

ANATOMOPATHOLOGIE

La biopsie synoviale d'une articulation algodystrophique met en évidence au début un œdème du chorion, une hypervascularisation artério-capillaire du chorion, un épaississement de la paroi des artérioles. Après quelques mois d'évolution, il existe une hyperplasie musculeuse des artérioles et au stade tardif, l'apparition de fibrose et l'épaississement de la capsule articulaire.

L'examen histologique du cartilage met en évidence des bourgeons conjonctivo-vasculaires à la face profonde, provenant de la moelle osseuse, avec parfois une néo-ostéogénèse sous-chondrale.

Au niveau du tissu osseux, on note une importante vaso-dilatation des capillaires et des sinus veineux, un épaississement des parois artériolaires, et la disparition quasi totale de la moelle osseuse. Plus tard, apparaissent des signes de remaniement osseux, avec reprise de la résorption osseuse et de l'apposition ostéoïde. Après 3 mois d'évolution, certaines travées sont encore déminéralisées, mais il n'existe aucune anomalie des cellules osseuses.

PHYSIOPATHOLOGIE

☐ *Théorie de l'arc nociceptif sympathique de Leriche*

Cette théorie développée en 1926 est la plus communément admise. Même si elle manque de preuve scientifique, elle permet d'expliquer la plupart des signes de l'algodystrophie.

La micro-circulation est sous la dépendance du système sympathique. L'algodystrophie commencerait à la suite d'une agression quelconque, qui déclencherait un arc réflexe utilisant les circuits du sympathique et provoquant à la périphérie une fermeture des sphincters pré-capillaires responsables de la clinique précitée. Cette phase est précédée par une vaso-dilatation de courte durée qui correspond à la phase fluxionnaire pseudo-inflammatoire.

© MASSON. La photocopie non autorisée est un délit.

☐ *Théorie de Truelta*

L'inertie musculo-articulaire provoque une stase capillo-veinulaire et une surcharge lymphatique. L'absence de transmission de pression à travers l'os serait la raison principale des signes radiologiques. Cette théorie se heurte entre autre au fait que l'algodystrophie survient parfois chez des sujets ayant conservés l'usage de leur membre.

☐ *Théorie inflammatoire de Sudeck*

Une agression locale entraîne une inflammation physiologique qui, dans l'immédiat contribue à la réparation des dégâts subis, l'ostéoporose d'un foyer de fracture en est une des modalités. Dans certain cas et pour des raisons inconnues, ce processus de guérison est exacerbé, entraînant les signes cliniques bien connus. Cette théorie est actuellement en désuétude.

☐ *Théorie de la sérotonine*

C'est l'activité veinulo-constrictive de la sérotonine qui serait responsable de ce syndrome.

☐ *Autres théories*

Nous citerons la théorie infectieuse, les facteurs vitaminiques, la notion de terrain (hyperémotivité, anxiété, ...) et les facteurs endocriniens.

TRAITEMENT MÉDICAL

La *calcitonine* est le traitement de première intention. Il s'agit d'une hormone sécrétée de façon physiologique chez l'homme par les anticorps de la thyroïde. Le traitement utilise de la calcitonine de porc ou de saumon. L'action de ce médicament n'est pas totalement expliquée, elle résulte de l'association d'un effet ostéoclastique, d'un effet analgésique, d'un effet anti-œdémateux et d'un effet vaso-actif. L'injection de ce médicament est souvent douloureuse et s'accompagne fréquemment de complications secondaires bénignes mais très mal ressenties par le patient (nausées, ...).

Les *blocs à la guanéthidine* ou au *buflomedil (Fonzylane)* proposés en 1974 permettent de réaliser une sympathectomie locale par injection intraveineuse du produit après mise en place d'un garrot.

Les *bêta-bloquants* permettent de réaliser une sympathectomie chimique et constituent un traitement très efficace. L'utilisation des *corticoïdes* par voie générale est peu utilisée par contre leur utilisation *par voie locale* sous forme d'injection intra-articulaire donne des résultats souvent très favorables lorsque l'algodystrophie se présente comme une arthropathie isolée.

Les psychotropes et les anxiolytiques peuvent également être utilisés en fonction du terrain psychologique.

TRAITEMENT MASSO-KINÉSITHÉRAPIQUE

☐ *Prévention*

Tant qu'aucune thérapeutique ne sera capable de guérir l'algodystrophie en 2 à 4 semaines, l'aspect préventif demeure important. Malheureusement, de nombreuses incertitudes demeurent, si la kinésithérapie est trop souvent montrée du doigt rien ne prouve qu'elle puisse influencer le début d'une algodystrophie. Dans le doute, le thérapeute réalisera une thérapie prudente et douce, mais ces deux mots ne sont ils pas les qualitatifs d'une kinésithérapie bien menée !

Nous citerons également pour l'hémiplégie, l'intérêt d'une contention ou d'une orthèse d'épaule et l'utilisation de la stimulation électrique fonctionnelle évitant la sub-luxation de la tête humérale.

☐ *En phase pseudo-inflammatoire*

Balnéothérapie

L'effet sédatif de l'eau et l'effet de la chaleur, loin d'être reconnu par tous les thérapeutes, améliore les possibilités de mouvement. L'hydromassage au jet sous faible pression a une action antalgique et permet également de résorber l'œdème.

Bains écossais

Classiquement décrit, les bains « écossais » consistent à alterner le chaud et le froid pendant une vingtaine de minutes. Ils se proposent de « réveiller » la vasomotricité. Aucune étude scientifique n'a montré une quelconque action de ce type de bain. Seule la pratique nous conduit à utiliser cette thérapeutique.

Variations thermiques

L'application de froid sur la zone algodystrophique peut paraître incohérente avec la physiopathologique. Elle bénéficie pourtant d'un préjugé favorable. Ses actions antalgique et anti-inflammatoire paraissent intéressantes. Les applications de chaleur sous forme de fangothérapie ou d'infrarouge ont la préférence de certains auteurs.

Massage

A condition d'être indolore, ils sont utilisés dans plusieurs buts. Ils permettent de lutter contre l'œdème en utilisant des manœuvres de drainage en déclive. Ils s'accompagnent de contention élastique pour le membre inférieur. Ils permettent également de préserver une bonne trophicité des groupes musculaires menacés.

Massage réflexe

Si l'on se réfère au mode d'action du réflexe sur le système sympathique, il constitue une technique de choix. Malheureusement à notre connaissance aucune étude sérieuse ne vient infirmer ou confirmer notre propos. Le thérapeute utilisera la technique de Dicke qui cible de

© MASSON. La photocopie non autorisée est un délit.

derme ou de Teirich Leube basée sur des traits coupés qui ont une action sur le mésoderme. Le thérapeute commence avec une construction de base puis poursuit en fonction du relâchement des tissus avec une progression propre à chaque technique.

Physiothérapie

Les ultrasons sont utilisés en application continue en regard du ganglion stellaire pour le membre supérieur et en regard du ganglion sympathique lombaire pour le membre inférieur afin d'obtenir un blocage de l'influx neuro-végétatif.

Les ionisations avec un corticoïde sur l'électrode négative et du chlorure de calcium sur l'électrode positive se présentent comme une indication théorique idéale compte tenu de la clinique, les résultats concrets de cette thérapeutique sont malheureusement moins enthousiasmants.

La littérature est très partagée sur l'effet des ondes centimétriques (radar) ou des ondes courtes semblant contre indiquées pour les uns, et très intéressantes pour d'autres.

L'utilisation de courant type TENS n'est pas décrite, on peut cependant s'interroger sur l'intérêt d'une application en regard d'une part du ganglion stellaire et d'autre part en regard du territoire algodystrophique.

Mobilisations

Elles sont uniquement manuelles et ne doivent pas réactiver le processus neuro-vasculaire. A ce stade, les mobilisations sont actives aidées ou actives libres et s'adressent à toutes les articulations du membre.

Décharge et/ou immobilisation

La décharge, avec des cannes anglaises, semble indispensable pour des membres inférieurs.

Au niveau du membre supérieur, l'immobilisation ne doit en aucun cas être complète sous peine d'aggraver le syndrome. Elle est relative sous forme d'attelle amovible portée de préférence la nuit.

☐ *En phase rétractile*

A ce stade compte tenu de la régression des douleurs et de l'installation plus ou moins marquée de phénomènes rétractiles, la rééducation favorisera les techniques manuelles et le port d'attelle au détriment de la physiothérapie.

Au niveau du membre inférieur, le patient va reprendre un appui progressif.

Mobilisations

Le kinésithérapeute se doit de récupérer les amplitudes déficitaires mises en évidence par le bilan. Les techniques passives de mobilisations spécifiques permettent d'étirer la structure capsulo-ligamentaire en répondant à la physiologie de l'articulation. Ces techniques sont complétées par des mobilisations actives. Ce travail de récupération d'amplitude est facilité en milieu aquatique.

Contracté-relâché

Face à une rétraction d'origine musculaire, le thérapeute réalise des étirements musculaires qui s'accompagnent souvent de contraction musculaires réflexes. Le gain d'amplitude est réalisé en contractant le muscle afin d'inhiber son réflexe de défense, c'est le principe du contracté relâché. Cette technique est appliquée au niveau de chaque groupe musculaire du membre algodystrophique.

Renforcement musculaire

Les contractions statiques sont réalisées de manière systématique et permettent de laisser l'articulation au repos. Très vite le thérapeute utilisera des techniques dynamiques permettant de conserver les gains d'amplitudes. De manière plus globale, le thérapeute utilisera des techniques de facilitation neuro-musculaire dans les diagonales de Kabat.

Physiothérapie

A ce stade, la physiothérapie a pour seul but de réduire la fibrose dermique et de rétablir les plans de glissement. Le thérapeute utilisera préférentiellement les ultrasons et la thermothérapie tout en réalisant des diélectrolyses selon les modalités précitées.

Crénothérapie

Elle se présente comme une alternative thérapeutique intéressante. Elle consiste à associer au bain thermal, des douches et des massages sous eau thermale.

Accompagnement psychologique

La prise en charge de ce type de pathologie est très longue et souvent le doute envahit le patient comme le thérapeute. Il est essentiel d'être clair dès le début sur les délais très longs (6 mois à 1 an) de guérison sans séquelles importantes.

☐ *Spécificité en fonctions des localisations*

La main

Lors du premier stade, l'immobilisation relative peut être réalisée à l'aide d'une écharpe même si l'on préfère souvent une attelle.

La déclive nocturne est réalisée à l'aide d'un coussin surélevant le membre supérieur.

Le début du traitement peut être facilité par une infiltration du canal carpien.

Le pied

La mobilisation passive de toutes les articulations du pied est associée à un massage d'abord de type circulatoire puis de type défibrosant. L'appui est restauré progressivement en utilisant largement la balnéothérapie. L'évolution lente se fait vers la guérison entre 6 mois et 2 ans. Un enraidissement de la sous-astragalienne et de la métatarso-phalangienne peut quelquefois perdurer.

© MASSON. La photocopie non autorisée est un délit.

Le genou

Le diagnostic est très difficile à réaliser. La percussion rotulienne douloureuse et la perte rapide des amplitudes constituent deux signes assez significatifs.

L'atteinte semble plus modérée et le thérapeute doit surtout lutter contre le flexum du genou en associant, aux techniques classiques, le port d'une attelle cruro-pédieuse.

La hanche

Rare chez l'homme, l'algodystrophie de hanche peut survenir après un accouchement ou en fin de grossesse.

La mise en décharge précoce par béquillage est essentielle.

Le thérapeute doit lutter contre l'installation rapide du flexum.

4

L'inflammation

INTRODUCTION

L'inflammation est caractérisée cliniquement par 4 signes cardinaux (de Celsus) :

– la rougeur (par vaso-dilatation),
– la chaleur (par augmentation du flux plasmatique),
– la tumeur (par l'exsudation du liquide plasmatique),
– la douleur (conséquence de ces 3 phénomènes).

Cette réaction inflammatoire est la réponse de l'organisme à une agression variable, corps étranger, traumatisme, infection, ... Elle peut être aiguë ou chronique.

☐ *L'inflammation aiguë*

Elle est caractérisée sur le plan physio-pathogénique par 3 phases.

Phase vasculaire

Elle débute par une vaso-constriction suivie d'une vaso-dilatation avec un ralentissement circulatoire, la formation de fibrine, une adhérence des leucocytes aux parois et la formation de rouleaux de globules rouges.

L'augmentation de la perméabilité vasculaire avec fuite extra-vasculaire de plasma et de cellules aboutit à la constitution d'un œdème interstitiel.

Phase cellulaire

Elle est caractérisée par la présence de globules blancs :

Les polynucléaires neutrophiles. — Ils franchissent la paroi des vaisseaux, libèrent des enzymes et phagocytent les particules (bactéries, protéines, etc.).

© MASSON. La photocopie non autorisée est un délit.

Les monocytes-macrophages. — Les monocytes proviennent de la circulation sanguine et deviennent des macrophages dans les tissus. Ils ont un rôle de phagocytose des débris cellulaires.

Phase de réparation

Après phagocytose du foyer inflammatoire et destruction de l'agent causal, la réaction inflammatoire prend fin spontanément. Parfois, il se forme un tissu cicatriciel fibreux si l'inflammation a induit la destruction irréversible du tissu sain.

☐ *L'inflammation chronique*

Si le facteur déclenchant l'inflammation ne peut disparaître, il s'ensuit une réaction inflammatoire chronique. Elle s'auto-entretient et fait intervenir des macrophages et des lymphocytes qui se groupent en infiltrat à point de départ péri-vasculaire.

Cette inflammation chronique est retrouvée en particulier dans les rhumatismes inflammatoires comme la polyarthrite rhumatoïde, qui est caractérisée par une inflammation de la membrane synoviale appelée « synovite ».

LA SYNOVIALE NORMALE

La synoviale est un tissu conjonctif lâche tapissant la surface interne de la capsule articulaire. On la retrouve au niveau de toutes les structures intra-articulaires sauf au niveau du cartilage hyalin et des ménisques. Au niveau des attaches de la capsule sur l'os, la synoviale épouse le pourtour du cartilage articulaire.

Sa couleur varie du rose au jaune selon la composition du tissu conjonctif sous-jacent en graisse. En effet, la synoviale peut être de différents types :

– de type fibreux, peu vascularisé situé dans les zones sollicitées et recouvrant les tendons et ligaments,

– de type aréolaire reposant sur un tissu conjonctif lâche,

– de type adipeux dans les zones non sollicitées.

☐ *Microscopie optique de la synoviale*

La synoviale (fig. 1) est soulevée par des franges qui forment des villosités fines. Au contact de la cavité articulaire, 1 à 4 couches de cellules appelées synovioblastes ou synoviocytes constituent l'intima ou couche bordante. L'intima n'a pas de structure épithéliale parce qu'elle ne possède pas de membrane basale.

Sous la couche bordante, se trouve la membrane sub-intimale richement vascularisée et constituée de nombreuses cellules de différents types : synoviocytes, fibroblastes, cellules endothéliales, mastocytes, macrophages.

Au contact de la capsule, les cellules sont peu nombreuses, mais on trouve de nombreuses fibres collagènes.

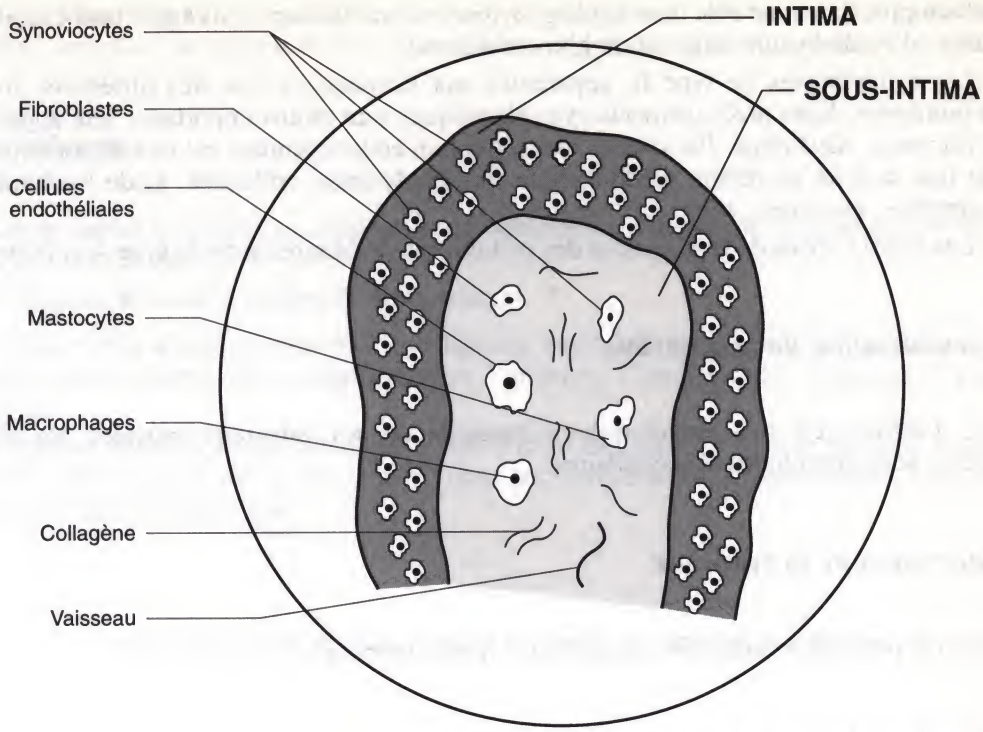

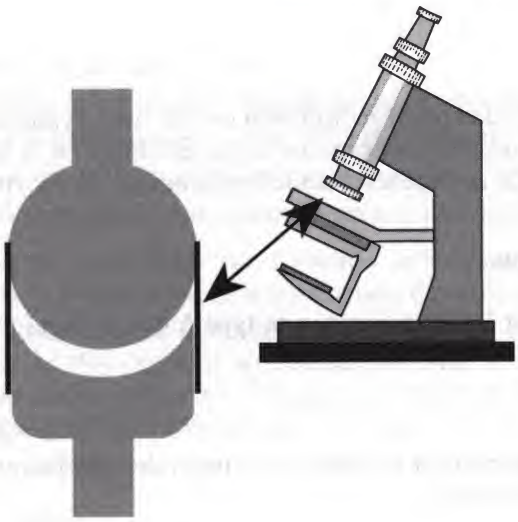

FIG. 1 — *Microscopie optique de la synoviale.*

☐ *Microscopie électronique de la synoviale*

Au niveau de la couche bordante, 3 groupes de synoviocytes (A, B, C) peuvent être individualisés.

– Les synoviocytes de type A, apparentés aux macrophages, les plus fréquents, possèdent de fins prolongements cytoplasmiques, de nombreuses vacuoles. Leur appareil de Golgi est

© MASSON. La photocopie non autorisée est un délit.

bien développé. Ils ont un rôle dans la phagocytose essentiellement mais également une activité secrétoire (d'acide hyaluronique et de glycoprotéines).

– Les synoviocytes de type B, apparentés aux fibroblastes sont très différents. Ils sont moins nombreux, leurs prolongements cyto-plasmiques sont moins importants, leur appareil de Golgi est moins développé. Par contre, leur réticulum endoplasmique est très important, attestant de leur activité sécrétoire prédominante (protéoglycanes, collagène, acide hyaluronique, glyco-protéine, enzymes...).

– Les synoviocytes de type C, sont des cellules intermédiaires entre le type A et le type B.

☐ *Vascularisation de la synoviale*

La synoviale est très vascularisée. L'essentiel de ses vaisseaux provient des régions périostées, sous-chondrales et médullaires.

☐ *Innervation de la synoviale*

Elle est peu importante, faite de quelques fibres nerveuses.

☐ *Rôle physiologique de la synoviale*

Rôle de secrétion

Les synoviocytes de type B remplissent ce rôle avec synthèse par leur réticulum endoplasmique de protéines, destiné aux espaces extra-cellulaires, à la lubrification du cartilage, mais également synthèse de collagène, d'acide hyaluronique, d'enzymes protéolytiques.

Rôle de macrophagie

Il est effectué par les synoviocytes de type A qui digèrent les différentes particules.

Rôle de filtration

La filtration du sérum est réalisée par la paroi des capillaires synoviaux, c'est ainsi que se constitue le liquide synovial.

LE LIQUIDE SYNOVIAL

☐ *Normal*

Ce liquide est produit par la synoviale. Il a un rôle de nutrition et de lubrification du cartilage, de la synoviale et de la capsule et est présent en très petite quantité dans une articulation normale. Il contient des protéines plasmatiques (environ 20 g/l) et de l'acide hyaluro-

nique qui détermine la viscosité de ce liquide. Le nombre de cellules est faible, inférieur à 200 mm^3, constitué de polynucléaires neutrophiles, de lymphocytes et de cellules synoviales.

☐ *Pathologique*

Les maladies articulaires modifient les conditions de filtration de la synoviale et donc de la composition du liquide.

Ce liquide anormal peut être de deux types :

– mécanique, d'aspect jaune pâle et visqueux, contenant moins de 2 000 cellules/mm^3 en majorité mono-nucléés. On le retrouve dans l'arthrose, l'ostéonécrose aseptique, les ostéochondrites...,

– inflammatoire, d'aspect jaune paille, translucide ou trouble, très peu visqueux. Il contient plus de 2 000 cellules/mm^3 et se retrouve dans les rhumatismes inflammatoires, les arthrites septiques et micro-cristallines.

PATHOLOGIES INFLAMMATOIRES ARTICULAIRES

☐ *Définition*

L'arthrite est une inflammation de l'articulation.

La polyarthrite est caractérisée par l'atteinte inflammatoire de plus de 3 articulations.

Si 2 ou 3 articulations sont inflammatoires, on parle d'oligo-arthrite.

Si une seule articulation est touchée, on parle de mono-arthrite.

Parmi les rhumatismes inflammatoires chroniques on retient particulièrement :

– la *polyarthrite rhumatoïde* caractérisée par l'atteinte inflammatoire de la synoviale (synovite) et son évolution vers la déformation et la destruction des articulations;

– les *spondylarthropathies* définies par l'inflammation des enthèses, c'est-à-dire de l'insertion des tendons, des ligaments et des capsules articulaires sur l'os. Elles sont caractérisées cliniquement par une atteinte des articulations sacro-iliaques, du rachis et des articulations périphériques. Nous citerons la spondylarthrite ankylosante et le rhumatisme psoriasique.

☐ *Polyarthrite rhumatoïde (PR)*

Nous n'envisagerons dans ce chapitre que l'étio-pathogénie de la PR. La clinique sera abordé dans le chapitre consacré à la PR.

Les modèles expérimentaux de la PR ont révélé que :

– les phénomènes immunologiques sont indispensables à l'apparition de l'arthrite,

– les arthrites sont l'expression la plus fréquente des phénomènes d'auto-immunité non spécifique d'organe,

– la polyarthrite rhumatoïde apparaît comme une maladie touchant le tissu synovial par l'intermédiaire de mécanismes immunologiques auto-entretenus d'origine humorale (c'est-à-dire faisant intervenir les immuns complexes circulants) et cellulaires.

© MASSON. La photocopie non autorisée est un délit.

Rôle de l'immunité humorale (fig. 2)

La PR est caractérisée par la présence d'auto-anticorps appelés facteurs rhumatoïdes (FR) fabriqués par les lymphocytes. Les FR sont le plus souvent de type IgM. Ils sont dirigés contre les déterminants antigéniques portés par les immunoglobulines (Ig) de type IgG.

Il existe de nombreuses variétés des déterminants antigéniques réagissant avec les facteurs rhumatoïdes, reflétant leur polyclonalité. Ainsi les facteurs rhumatoïdes peuvent réagir avec des antigènes croisés, portés à la fois par des IgG humaines et animales, des antigènes spécifiques de l'homme, des allo-antigènes génétiquement définis de transmission autosomique.

La présence de facteur rhumatoïde est à l'origine de la formation des complexes immuns (c'est-à-dire l'association antigènes, anticorps, complément) se fixant sur les cellules (polynucléaires neutrophiles, synoviocytes) ayant un récepteur pour les immunoglobulines. Le simple contact membranaire suffit pour déclencher l'activation de ces cellules et entraîner la libération d'enzymes lysosomiales de la cellule ayant une forte activité pro-inflammatoire, de radicaux libres oxygénés agressifs pour les constituants articulaires, d'autres substances pro-inflammatoires comme les dérivés de l'acide arachidonique (prostaglandine).

Grâce à ces propriétés, on peut doser dans le sang les facteurs rhumatoïdes en routine par les réactions de Waaler Rose, du Latex (utilisant les propriétés agglutinantes des facteurs rhumatoïdes) ou encore par immunonéphélométrie.

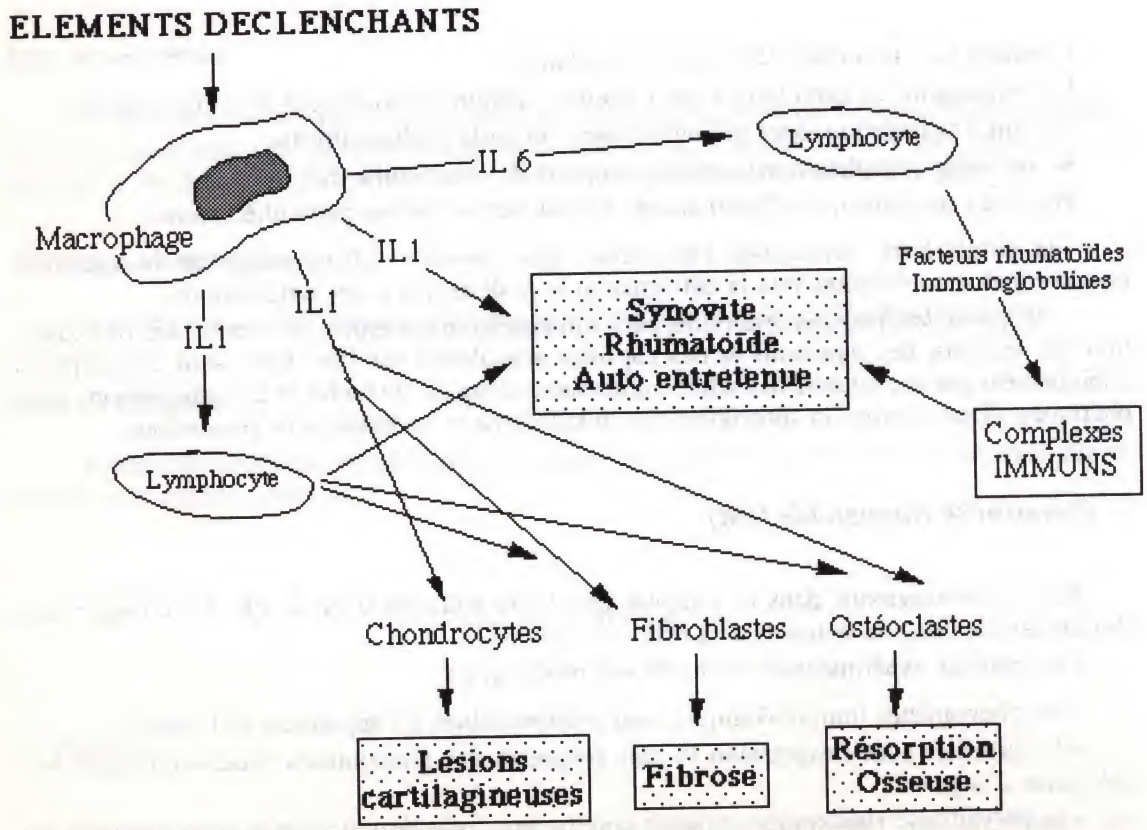

FIG. 2 — *Représentation très shématique de l'immuno-pathologie de la synovite rhumatoïde (IL1 : interleukine 1 ; IL6 : interleukine 6)*

Rôle de l'immunité cellulaire (fig. 2)

– Les lymphocytes sont 6 à 10 fois plus nombreux chez les patients ayant une polyarthrite rhumatoïde : ils fabriquent des auto-anticorps dont le facteur rhumatoïde (FR).

– Les monocytes, macrophages ont une hyperactivité produisant des cytokines. Ces cytokines sont des protéines produites par une cellule et capables de stimuler une autre cellule. Ces cytokines sont très nombreuses, on retient parmi elles, l'interleukine 1 (IL1), l'interleukine 6 (IL6). Les cytokines « pro-inflammatoires » contribuent à l'auto-entretien de la réaction inflammatoire et ont un rôle primordial dans la genèse des lésions articulaires.

C'est donc par ces phénomènes immunologiques humoraux et cellulaires que les désordres causés par la polyarthrite rhumatoïde au niveau du tissu conjonctif, s'expliquent. La polyarthrite rhumatoïde fait appel à des mécanismes extrêmement complexes qui font l'objet de nombreuses recherches.

□ *Les spondylarthropathies*

Les spondylarthropathies (SA) sont des rhumatismes inflammatoires chroniques caractérisés par l'association d'une atteinte inflammatoire d'intensité variable :

– des articulations sacro-iliaques et rachidiennes,

– des articulations périphériques,

– des enthèses, c'est-à-dire des zones d'ancrage dans l'os des tendons, des capsules, des ligaments.

Parmi les SA on retient principalement :

– la spondylarthrite ankylosante, chef de file de ce groupe de rhumatismes inflammatoires chroniques, caractérisée par son atteinte axiale prédominante et son évolution vers l'ossification des enthèses;

– le syndrome de Fiessinger-Leroy-Reiter et les arthrites réactionnelles secondaires à une infection;

– le rhumatisme psoriasique associé le plus souvent à un psoriasis cutanée;

– les rhumatismes des entéro-colopathies (maladie de Crohn, recto-colite ulcéro-hémorragique, maladie de Whipple).

Les SA ont également une particularité commune qui est leur liaison à l'antigène d'histocompatibilité HLA B27, retrouvé dans environ 90 % des spondylarthrites ankylosantes (contre 6 % de la population générale). Un terrain familial est fréquemment noté dans les formes avec présence d'HLA B27.

La spondylarthrite ankylosante

Elle représente, avec la polyarthrite rhumatoïde, le rhumatisme inflammatoire le plus fréquent. Elle touche l'homme jeune (20 à 30 ans) avec une prévalence de 0,4 %.

Dans sa forme commune, la spondylarthrite ankylosante est une maladie douloureuse et enraidissante, d'installation insidieuse, touchant électivement le bassin et la colonne vertébrale selon un mode ascendant. Très souvent sont associées des atteintes périphériques, osseuses et articulaires, et parfois des lésions extra-squelettiques. Après 20 à 30 ans d'évolution, les os de la colonne vertébrale et du bassin, voire les hanches et les genoux sont soudés entraînant une impotence fonctionnelle majeure.

© MASSON. La photocopie non autorisée est un délit.

Arthrite réactionnelle et syndrome de Fiessinger-Leroy-Reiter

Le terme « réactionnel » des arthrites est défini par trois éléments :

– un intervalle de temps (1 à 3 semaines) entre le début de l'infection déclenchante et l'arthrite;
– un liquide synovial stérile;
– l'inefficacité de l'antibiothérapie.

Le syndrome de Fiessinger-Leroy-Reiter (FLR) fait partie des arthrites réactionnelles. Il est déclenché par une infection digestive *(Yersinia enterocolitica)* ou urogénitale *(Chlamydia trachomatis)*. L'homme est plus souvent touché que la femme. L'antigène B27 est retrouvé dans 80 % des cas.

Manifestations clinique du syndrome FLR :

– atteinte ostéo-articulaire : signes de spondylarthropathie, c'est-à-dire enthésite ossifiante et arthrites périphériques,
– urétrite,
– atteinte oculaire à type d'iritis,
– atteinte cutanée ou muqueuse : typiquement kérato-dermite palmo-plantaire,
– atteintes plus rares : cardiaque, neurologique, rénale...

Traitement du syndrome FLR. — Le traitement repose sur les AINS et en cas de la persistance de signe infectieux par une antibiothérapie de type tétracycline.

Le rhumatisme psoriasique

Cinq à 7% des patients ayant un psoriasis cutané sont atteints de rhumatisme psoriasique. Les hommes sont autant atteints que les femmes. Ce rhumatisme est caractérisé par une oligoarthrite asymétrique au début, touchant les membres et les articulations des mains et des doigts. L'atteinte axiale est fréquente, sous forme de sacro-iléite. Il est associé dans 50 % des cas à l'antigène B27.

Le rhumatisme psoriasique a des particularités radiographiques car l'atteinte périphérique est souvent érosive, destructrice avec lésions des métacarpophalangiennes, des métatarsophalangiennes et des phalanges, ostéolyse des extrêmités des phalanges distales. Des images de prolifération osseuse sur les insertions tendineuses et les diaphyses y sont associées.

Le traitement repose sur les AINS et le méthotrexate en cas de forme sévère.

Rhumatisme des entérocolopathies

La maladie de Crohn, la recto-colite hémorragique et la maladie de Whipple peuvent s'accompagner de spondylarthropathie à expression axiale ou périphérique non destructrice.

5

La polyarthrite rhumatoïde

INTRODUCTION

☐ *Définition et étiopathogénie*

La polyarthrite rhumatoïde (PR) est une maladie inflammatoire de l'ensemble du tissu conjonctif avec une prédilection pour le tissu synovial des articulations des membres qui réalise rapidement un tableau de polysynovite.

Elle évolue par poussées et entraîne à la longue des déformations puis des destructions articulaires ayant des répercussions fonctionnelles parfois très sévères.

Elle est fréquente (600 000 cas en France), peut survenir à tous les âges, le plus souvent entre 35 et 55 ans mais frappe 3 fois plus souvent la femme que l'homme.

L'étiologie reste inconnue. On sait qu'un facteur génétique intervient comme prédisposant certains sujets à cette maladie. On pense également qu'il existe des facteurs extérieurs déclenchants, comme des virus, des antigènes non bactériens qui pourraient activer le système immunitaire et déclencher une PR.

☐ *Anatomo-physio-pathologie*

Macroscopie

La synoviale, structure richement vascularisée et peu innervée, prolifère lors de l'inflammation, réalisant le « pannus synovial » qui envahit progressivement l'articulation.

Ce pannus isolé au début, provoque ensuite des lésions :

– osseuses : l'os se déminéralise,
– cartilagineuses : le cartilage s'érode créant une ankylose,
– ligamentaires à l'origine de distension et d'instabilité,
– des structures adjacentes : ténosynovites conduisant à des ruptures,

De ces différentes atteintes découlent des déformations.

© MASSON. La photocopie non autorisée est un délit.

Microscopie

Au début, la synoviale est œdématiée, riche en capillaires.

A la phase d'état, on constate :

– une hyperplasie synoviale, c'est-à-dire, un développement exagéré du tissu synovial normal avec hypertrophie des villosités qui constituent de véritables bourgeons conjonctivo-vasculaires réalisant le pannus ;

– une hyperplasie des synovioblastes de bordure avec constitution de 6 à 10 couches de synovioblastes (au lieu de 2 à 4);

– une infiltration lymphocytes provenant de la circulation sanguine;

– des dépôts de fibrine dans les régions profondes de la synoviale formant souvent un épais manchon péri-vasculaire.

Altération du rôle physiologique de la synoviale

La PR est responsable d'une altération du filtre capillaire et du métabolisme cellulaire :

– passage accru de protéines plasmatiques vers le fluide synoviale par les lésions vasculaires;

– effondrement des concentrations en glucose (normalement taux identique dans le sang et l'articulation), reflétant l'activité métabolique de l'articulation;

– diminution des capacités d'épuration du liquide synoviale.

Ces phénomènes sont responsables de l'accumulation d'un liquide synovial trouble, moins visqueux, coagulant.

☐ *Tableau clinique*

Au début

La maladie débute par une atteinte des articulations distales des membres, métacarpo-phalangiennes (MCP), inter-phalangiennes proximales des doigts (IPP), poignets, métatarso-phalangiennes (MTP), articulations du tarse. La synovite rhumatoïde entraîne à leur niveau une symptomatologie douloureuse et enraidissante de type inflammatoire :

– douleur permanente à recrudescence nocturne et matinale, majorée par la mobilisation et la pression;

– raideur prédominant le matin, au réveil, vaincue en totalité ou en partie seulement par une mise en route pénible (dérouillage) dont la durée est proportionnelle au degré d'inflammation.

L'examen ne retrouve que des signes objectifs discrets peu spécifiques. On note une légère augmentation du volume de l'articulation, une infime chaleur et une sensation de fluctuation entraînée par la présence d'un épanchement intra-articulaire au niveau des petites articulations.

L'état général peut être altéré avec une fébricule à 38°.

La symétrie de l'atteinte articulaire et sa fixité sans aucune tendance à la résolution ou à la migration semblent caractéristiques.

Le début de la maladie peut cependant commencer au niveau d'une grosse articulation comme le genou et demeurer mono-articulaire pendant un certain temps.

Phase d'état

SIGNES ARTICULAIRES. — Les signes d'arthrites chroniques et les déformations sont associés. L'arthrite chronique se traduit par une douleur, une raideur et un gonflement. L'œdème, la prolifération de la synoviale, l'épanchement intra-articulaire, déforment plus nettement l'articulation.

La mobilité active et passive diminue constamment. Aux articulations initialement touchées peuvent s'associer les coudes, les épaules, les genoux et les hanches.

Les articulations sacro-iliaques et le rachis ne sont jamais atteintes à l'exception de la charnière occipitale (C0/C1 et C1/C2) dans 20 % des cas.

ATTEINTE DES DIFFÉRENTES ARTICULATIONS

– *Au niveau des mains :* les MCP se fixent en flexion et les IPP en hypertension, d'où un aspect « en col de cygne » (fig. 2), ou alors les MCP en extension et les IPP en flexion réalisant la déformation en « boutonnière » (fig. 1); dans un autre plan, la déviation des doigts vers le côté cubital de la main réalise le « coup de vent cubital » (fig. 5). La dégénérescence de l'insertion distale du système extenseur entraîne un « doigt en maillet » (fig. 3).

FIG. 1 — *Doigt en boutonnière.*



FIG. 2 — *Doigt en col de cygne.*

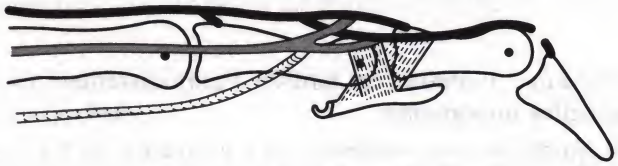

FIG. 3 — *Doigt en maillet.*

– *Au niveau du pouce :* la flexion de la MCP et l'hyperextension de l'IP réalise la déformation du « pouce en Z » (fig. 4).

– *Au niveau du poignet :* il tend à s'enraidir en légère flexion.

– *Au niveau du coude :* très fréquemment touché, le coude s'enraidit et est limité en extension avec un flexum irréductible.

© MASSON. La photocopie non autorisée est un délit.

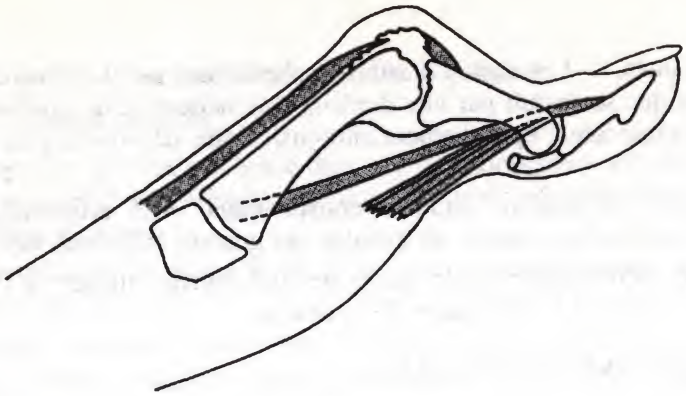

FIG. 4 — *Pouce en Z.*

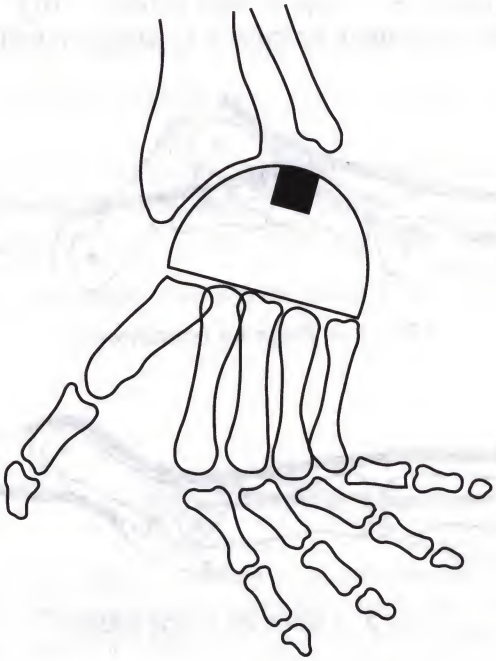

FIG. 5 — *Coup de vent cubital.*

– *Au niveau de l'épaule :* l'atteinte est tardive, l'enraidissement est douloureux avec des conséquences fonctionnelles importantes.

– *Au niveau de la charnière sous-occipitale,* il y a luxation de C1/ C2 par rupture du ligament transverse rétro-odontoïdien (par atteinte inflammatoire de la bourse séreuse située entre l'odontoïde et le ligament). Cette atteinte est potentiellement grave en raison du risque de compression médullaire.

– *Au niveau de la hanche :* la coxite rhumatoïde est tardive.

– *Au niveau du genou :* il s'ankylose en flexion. La destruction capsulo-ligamentaire au niveau du genou peut être responsable d'un flexum, d'un genu varum ou valgum gênant considérablement la marche. Cette atteinte est source d'instabilité grave.

– *Au niveau du pied :* la subluxation des MTP affaisse l'arche antérieure. Les articulations tarsiennes se fixent en valgus entraînant un pied plat.

Manifestations extra-articulaires

Les symptômes extra-articulaires de la PR sont liés à des mécanismes immunologiques complexes aboutissant à la présence d'un infiltrat inflammatoire au sein des lésions. Ainsi peuvent être atteints :

– la peau, manifestation extra-articulaire la plus fréquente se fait sous forme de nodosités sous-cutanées. Ces nodules siègent principalement à la face postérieure des avant-bras, au niveau de l'olécrane, au niveau des doigts près des articulations. Ce sont des tuméfactions sous-cutanées fermes, mobiles, arrondies, indolores, de taille variable;

– le poumon et la plèvre, sous forme de fibrose pulmonaire interstitielle, de nodules rhumatoïdes pulmonaires, de pleurésie;

– le péricarde sous forme de péricardite;

– le système nerveux périphérique, sous forme de multinévrite sensitivo-motrice;

– les yeux, avec apparition d'un syndrome sec pouvant entraîner une kérato-conjonctivite voire une sclérite;

– les muscles, sous forme d'une amyotrophie, conséquence des arthrites de voisinage;

– la PR peut se compléter de vascularite, c'est-à-dire d'une atteinte inflammatoire des vaisseaux pouvant avoir de graves conséquences multi-viscérales.

☐ *Examens complémentaires*

Imagerie médicale

Au stade de début, les radiographies sont souvent normales. A la phase d'état, elle met en évidence la dégradation du cartilage et de l'os. Steinbrocker décrit 4 stades qui matérialisent l'évolution de la pathologie.

– Stade 1 : décalcification osseuse,

– Stade 2 : pincement articulaire,

– Stade 3 : apparition d'encoches, d'érosions et de géodes responsables d'un aspect grignoté de l'interligne,

– Stade 4 : désaxation, subluxation ou luxation vraie.

Biologie

La VS augmente, la NF montre une discrète anémie, le liquide articulaire est visqueux et très riche sur le plan cellulaire. La sérologie est positive dans 80 % des cas sans être spécifique de cette maladie.

Examens du liquide articulaire

La ponction du liquide synovial d'une articulation atteinte, quant elle est possible, ramène un liquide inflammatoire (c'est-à-dire, contenant plus de 2 000 globules blancs), non spécifique. La biopsie synoviale, rarement effectuée, montrerait une synoviale inflammatoire non spécifique.

☐ *Classification*

Steinbrocker propose une classification en 4 stades qui reprend tous les éléments précités et qui associe le handicap fonctionnel (tableau I).

© MASSON. La photocopie non autorisée est un délit.

TABLEAU I. — CLASSIFICATION DE STEINBROCKER

	Radiographie	*Atrophie musculaire*	*Déformation*	*Lésion extra-articulaire*	*Ankylose*	*Signe fonctionnel*
Stade 1 : Précoce	Décalcification osseuse	0	0	0	0	Les personnes peuvent tout faire par elles-mêmes dans la vie quotidienne.
Stade 2 : Modéré	Pincement articulaire	+	0	Possible	0	Les personnes font tout, mais avec difficulté sur le plan professionnel et dans les activités de la vie courante.
Stade 3 : Sévère	Apparition d'encoches, d'érosions et de géodes responsables d'un aspect grignoté de l'interligne	++	Importante (Indication chirurgicale possible)	Existe	0	L'aide de l'entourage est nécessaire dans la vie courante. La profession et les distractions sont abandonnées. La capacité de déplacement est limitée.
Stade 4 : Terminal	Désaxation, subluxation ou luxation vraie ou parfois fusion osseuse	+++	Très importante (Indication chirurgicale)	Existe++	Présente	Les personnes sont confinées au lit ou au fauteuil. Aide constante d'un tiers.

La majorité des patients se situe au stade 2 ou 3.

Rytchie propose un autre indice réalisé sur 26 articulations avec une cotation de 0 à 3,

- 0 : le patient n'a pas de douleur;
- 1 : le patient dit avoir mal;
- 2 : le patient a mal à la palpation ;
- 3 : le patient présente un mouvement de retrait lors de la palpation.

Le score maximum est de 78.

☐ *Traitement médical*

Traitements généraux médicamenteux

TRAITEMENTS SYMPTOMATIQUES. — Ce sont les traitements de la douleur et de l'inflammation. Il s'agit des antalgiques et des anti-inflammatoires non stéroïdiens (AINS) souvent associés.

Les corticoïdes, très souvent prescrits lors des poussées inflammatoires et dans les PR évoluées, constituent un traitement continu.

TRAITEMENTS DE FOND. — Le mode d'action des médicaments de fond de la PR est mal connu voire inconnu. Leur effet inconstant et variable peut entraîner une rémission de la PR. Ils agissent avec un retard de 1 à 3 mois, et nécessite une prise régulière et continue. Une surveillance clinique et biologique est indispensable.

– Le *méthotrexate* est actuellement de traitement de fond prescrit en première intention. C'est un anti-folique, utilisé en cancérologie. En rhumatologie, la posologie est très faible par rapport aux doses antimitotiques. Il est en général bien toléré et nécessite une surveillance biologique de la numération formule sanguine (NFS), des transaminases (en raison de son hépato-toxicité) et de la fonction pulmonaire (3 % de risque de fibrose interstitielle pulmonaire). Il est fortement tératogène.

– Les *sels d'or (Allochrysine)* sont administrés à doses progressives par voie intramusculaire. L'efficacité est reconnue, mais l'importance des effets secondaires cutanés, rénaux, hématologiques, digestifs impose une surveillance très étroite et justifie souvent l'arrêt du traitement.

– Les *anti-paludéens* de synthèse *(Plaquenil)* leur efficacité est modérée, mais ils sont bien tolérés. Ils nécessitent une surveillance ophtalmologique et biologique.

– La *D-pénicillamine (Trolovol)* et ses dérivés *(Acadione)* leur activité est équivalente à celle des sels d'or, mais les effets indésirables sont très fréquents et sévères. Ils sont peu prescrits à l'heure actuelle.

– La *salazopyrine (Sulfasalazine)* peu utilisée en France dans le PR en raison de son efficacité modérée et très inconstante. Ce traitement est en général bien toléré et nécessite une surveillance de la NFS.

– La *ciclosporine (Sandimmun)* est un immunosuppresseur sélectif utilisé dans les formes sévères de PR. Actuellement en cas d'inefficacité du *méthotrexate*. En raison de sa toxicité, en particulier rénale, il nécessite une surveillance stricte et son emploi est rendu délicat par les nombreuses interactions médicamenteuses. La *ciclosporine* reste une médication encore peu prescrite et en cours d'évaluation.

Traitements locaux

Les infiltrations intra-articulaires de corticoïdes sont très efficaces mais la répétition de ces gestes à une fréquence importante est toxique pour le cartilage.

Les synovi-orthèses consiste à détruire la membrane synoviale pathologique par l'injection intra-articulaire d'un produit caustique, radioactif ou anti-inflammatoire puissant. Trois types de produits sont utilisés, l'acide osmique, les isotopes radioactifs sélectifs *(Yttrium)* et l'*hexatrione* corticoïde retard.

Traitements chirurgicaux

Les synovectomies (ouverture de l'articulation et ablation de la capsule articulaire en respectant les extrémités articulaires) ou les ténosynovectomies peuvent être proposés de manière précoce au niveau des extenseurs, des fléchisseurs des doigts ou du poignet.

La chirurgie tardive se propose de reconstruire les articulations détruites par des arthroplasties totales (hanche, genou, épaule ou les doigts). Elle peut également immobiliser en cas de douleur ou de luxation (arthrodèse astragalo-scaphoïdienne et occipito-cervicale) ou encore de corriger des déformations (réalignement au niveau de la main et du pied).

LA MAIN

☐ *Bilan*

Ces patients ne sont pas pris en charge pendant de longues durées mais le plus souvent après une intervention chirurgicale. La répétitivité des bilans ne peut qu'objectiver une dimi-

© MASSON. La photocopie non autorisée est un délit.

nution des possibilités dont le patient n'a que trop conscience au quotidien. En post-opératoire un bilan en début et en fin de traitement kinésithérapique ne peut au contraire que mettre le plus souvent en évidence des progrès.

Ce bilan est long et délicat.

Bilan statique

La forme de chaque doigt peut être transcrite sur papier en suivant les contours d'un fil de plomb préalablement modelé longitudinalement sur eux. On retrouvera les déformations décrites auparavant.

Bilan dynamique

L'étude de la mobilité analytique est réalisée avec un goniomètre afin de mesurer les amplitudes des articulations des doigts, du poignet et du coude.

Les différents modes de préhension (prise de force, prise fine, prise à pleine main, pinces pollici-digitales) font également l'objet de ce bilan.

Bilan dynamométrique

L'étude de la force est réalisée plutôt avec un dynamomètre à poire (Vigorimètre) plutôt qu'un dynamomètre de Collin à ressort ou mieux avec le dynamomètre de type « Jamar » ou encore « Baseline » de Smith et Nephew.

Bilan fonctionnel

Un bilan global des possibilités fonctionnelles de la main dans la vie courante et la vie professionnelle est réalisé.

Il peut être complété par un bilan gestuel chronométré : manipulation de petits et de gros objets, plus ou moins lourds.

Un bilan dit « Bilan 400 points » reprend tous ces tests et quantifie même la fonction restante du membre supérieur. Il comprend 4 épreuves chiffrées, chacune sur 100 points et une épreuve complémentaire non cotée abordant la bilatéralité et la stéréognosie. La première épreuve cotée apprécie la fonction de la main et des doigts, la seconde la force de préhension, la troisième le déplacement d'objet usuels et enfin la fonction bimanuelle.

□ *Traitement*

Appareillage

L'appareillage occupe une grande place dans le traitement des déformations de la main rhumatoïde. Il doit prévenir les déformations, protéger la main lors de son utilisation ou encore contribuer à parfaire la correction chirurgicale. Cette appareillage sera statique ou dynamique, on distingue les attelles de repos, les orthèses statiques de fonction et les orthèses dynamiques de fonction.

ATTELLES DE REPOS.

Elles immobilisent les articulations en bonne position, sont utilisées lors des poussées et en appareillage de nuit, elles ont un rôle antalgique, anti-inflammatoire et préviennent l'installation des déformations.

Elles sont réalisées en plastique thermo-malléable (fig. 6).

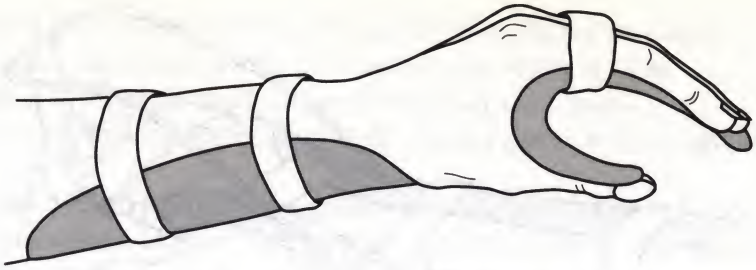

FIG. 6 — *Attelle de repos.*

Le poignet est en position de fonction, en légère extension; l'inclinaison cubitale est corrigée; les métacarpo-phalangiennes (MP) sont en légère flexion sauf en cas de col de cygne; le pouce est en opposition avec ouverture maximum de la première commissure; l'ensemble des doigts reposent sur l'attelle qui remonte jusqu'au tiers moyen de l'avant-bras.

Cet appareillage de repos doit toujours être confectionné sauf s'il existe des déformations majeures irréductibles.

ORTHÈSES DE FONCTION

Elles permettent l'utilisation de la main en empêchant les déformations et peuvent même améliorer la fonction. On distingue des orthèses statiques et des orthèses dynamiques.

Orthèses statiques de fonction. — Elles stabilisent le poignet pour faciliter l'usage de la main. On peut leur associer un système spécifique maintenant le pouce en fonction. Ce type d'appareillage est également utilisé en post-opératoire pour immobiliser spécifiquement une articulation (MP ou IPP) et donc centrer les mouvements sur les autres articulations. La figure 7 montre une application pratique.

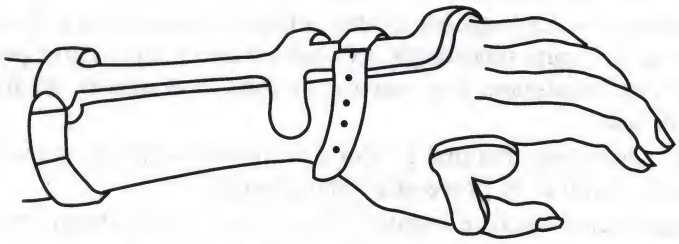

FIG. 7 — *Orthèse statique de fonction.*

Orthèses dynamiques. — Elles stabilisent, corrigent tout en permettant la mobilisation active de la main facilitant ainsi l'activité de la vie courante.

Elles préviennent ou traitent les déformations peu évoluées.

Elles peuvent être utilisées en postopératoire, elles comportent des rappels élastiques avec une traction très douce.

Leur port à long terme est malheureusement quelquefois mal accepté par les patients.

La figure 8 montre une application pratique.

© MASSON. La photocopie non autorisée est un délit.

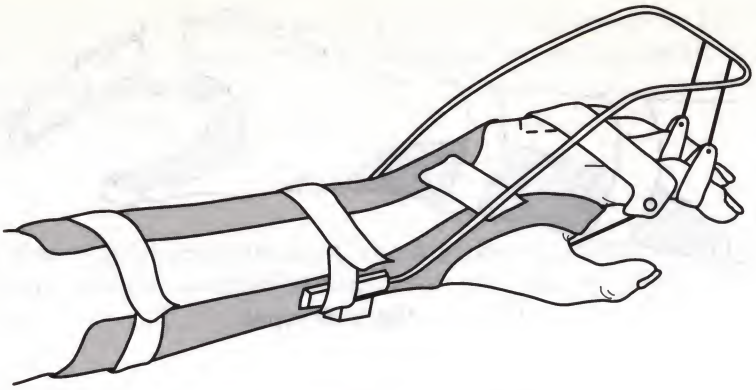

FIG. 8 — *Orthèse dynamique de fonction.*

ORTHÈSES DE CORRECTION

Comme son nom l'indique, elle est utilisée dans la correction des déformations, elle doit être utilisée avec beaucoup de prudence pour éviter un réveil inflammatoire. Sa surveillance doit être scrupuleuse. Les plus courantes traitent les déformations en flexion de l'IPP ou en extension des MP. Comme les précédentes on retrouve leur utilisation en post-opératoire.

Information

Elle intéresse non seulement le patient mais également son entourage.

Repos. — Le sommeil est perturbé par la douleur, il faut compenser le déficit qualitatif par un gain quantitatif. L'hypotonie musculaire induite par le sommeil et la station allongée supprime la pesanteur et atténue les contraintes mécaniques et constitue donc un facteur de soulagement articulaire.

Pendant toutes les périodes de repos, diurne ou nocturne, le patient doit veiller au bon positionnement de toutes les articulations et au port de ses attelles.

Dérouillage matinal. — La longueur du dérouillage matinal est le reflet du surmenage articulaire de la veille, ou des jours précédents. Les sollicitations articulaires provoquent des réactions inflammatoires qui atteignent leur maximum dans la deuxième moitié de la nuit, d'où cette souffrance matinale.

La longueur du dérouillage matinal est donc proportionnelle au repos à prendre impérativement, sous peine de réveiller le processus inflammatoire.

Au membre supérieur il consiste avant le lever à faire en décubitus des mouvements lents de plus en plus amples de circumduction associés à la respiration.

Repos et immobilité. — Repos ne veut pas dire immobilité.

Le mouvement est aussi utile que le repos, assurant une bonne trophicité et évitant les rétractions capsulo-ligamentaires et musculaires.

Il faut trouver un juste équilibre entre repos et immobilisation, sans jamais atteindre le seuil douloureux.

Éducation fonctionnelle

Elle intéresse non seulement le patient mais également son entourage.

Elle est essentiellement constituée de conseil d'économie articulaire comme, ne pas porter d'une main ce que l'on peut porter avec deux, ne pas porter ce que l'on peut tirer ou rouler, d'où :

– l'utilisation d'un chariot à provisions (caddie) à la place d'un cabas,
– l'utilisation d'une table roulante pour servir et desservir la table,
– l'utilisation d'un sac en bandoulière plutôt qu'un sac à main,
– éviter les sollicitations des doigts lors de certains gestes et faire travailler la main toute entière,
– ne pas porter ce qui peut être posé comme tenir un livre au lieu de le poser sur un pupitre,
– ne pas faire debout ce que l'on peut réaliser assis comme la vaisselle, le repassage, ...
– utiliser les aides techniques (fig. 9) qui augmentent le diamètre d'un objet (crayon, ...) ou le bras de levier (robinet, bec de cane d'une porte...),
– aménager l'environnement en plaçant judicieusement des barres d'appui dans les WC et les salles de bain,
– utiliser les aides techniques pour l'habillage en utilisant des attaches auto-agrippantes en remplacement des lacets et des boutons.

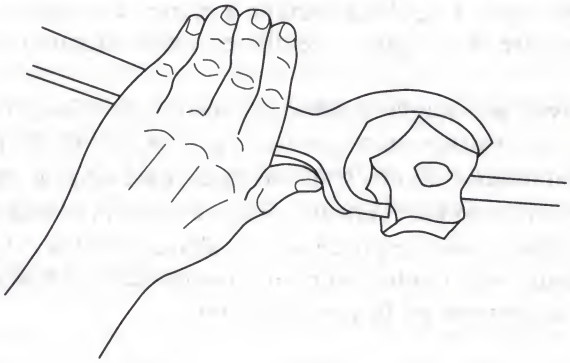

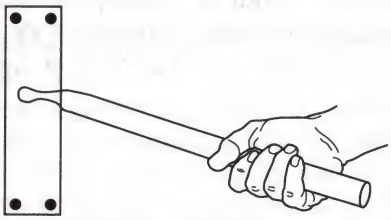

FIG. 9 — *Aides techniques.*

Kinésithérapie

Mobilisation active et active aidée. — Elle est réalisée dans toutes les amplitudes, sans douleur et se propose de conserver 3 fonctions essentielles :
– extension du poignet,
– pinces pollici-digitales,
– ouverture et écartement des doigts.

© MASSON. La photocopie non autorisée est un délit.

Nous proposons des exercices que le patient peut réaliser facilement à domicile :

– Mouvements de dérouillage et d'assouplissement des téguments dans l'eau chaude d'un lavabo comme serrer une éponge, ouvrir et écarter les doigts et redresser le poignet.

– Rouler une balle mousse sur une table, d'une main, puis de l'autre, puis la balle entre les deux mains.

– Exercice d'ouverture et d'écartement des doigts, mains jointes écarter les doigts simultanément.

– Exercice d'entretien des pinces : donner des « pichenettes » dans un objet léger (boîte d'allumettes) : pouce-index, pouce-majeur, etc.

– Exercice de flexion-extension des doigts.

– Exercice de flexion-extension du poignet en bord de table.

Contraction statique. — Nous proposons là encore quelques exercices simples à réaliser régulièrement pour préserver les 3 fonctions citées.

Une feuille de papier est tenu par ses angles situés sur la même diagonale par une pince pollici-digitale de chaque main. Le patient cherche à écarter les mains, il tire donc sur la feuille qu'il ne doit pas glisser entre ses doigts. La feuille est tenue successivement par les différentes pinces.

Faire un anneau avec les doigts, écarter les mains en essayant de ne pas rompre les anneaux. Les anneaux sont réalisés successivement par les différentes pinces.

Écraser une balle en mousse ou des blocs de mousse de densité variable.

Associer à l'extension du poignet celle des doigts et tenir la contraction en fin d'amplitude.

Des exercices spécifiques pour le pouce sont également réalisés. Le patient immobilise la base du pouce d'une main avec l'autre main en laissant libre l'articulation interphalangienne qui est ainsi mobilisée activement en flexion-extension.

Traitement chirurgical

Nous avons déjà évoqué la synovectomie et la synoviorthèse, des gestes de rééquilibration capsulo-tendineux, des réaxations tendineuses par transfert tendineux, des arthrodèses, des arthroplasties sont également proposés au niveau du poignet et des doigts.

L'appareillage et la mobilisation active sont les principaux éléments de la rééducation postopératoire. Il est difficile de proposer un schéma standardisé de rééducation compte tenu des autres lésions articulaires locales ou à distance. Le bilan et les consignes chirurgicales guideront le thérapeute.

LES AUTRES ARTICULATIONS

☐ *L'épaule*

Bilan articulaire

Si le bilan 400 points est utilisé pour la main nous avons déjà une approche des possibilités du membre supérieur. Sinon un bilan gestuel simple déjà décrit pour les pathologies scapulaires sera entrepris tel le bilan gestuel : main-nuque, main-dos, main-épaule opposée, main-bouche, etc.

Il sera complété par un bilan des activités de la vie journalière.

Prévention des déformations

L'appareillage de repos occupera là encore une grande place. Nous avons vu par ailleurs la position de fonction de l'épaule, celle-ci sera maintenue avec coussins pour l'installation au lit ou si le patient est sur un siège avec des accoudoirs réglables en hauteur. Ceux-ci sont réalisés éventuellement en matériau thermo-formable pour être parfaitement adapté au handicap. Si le patient déambule une écharpe soutient le membre supérieur.

L'inconvénient majeur de tout appareillage du membre supérieur est la persistance d'une certaine rotation interne.

Massage

La massothérapie à visée antalgique et décontracturante intéresse surtout les muscles trapèzes et les contractures inter-scapulaires. Le massage direct de l'articulation de l'épaule est à proscrire en période inflammatoire surtout.

Thermothérapie

A l'exception des ondes courtes (à utiliser avec précaution du fait de leur profondeur de pénétration) il est possible de faire appel aux autres sources de chaleur (ondes centimétriques ou radar, fangothérapie, infrarouges).

La cryothérapie à un effet antalgique, par diminution de la vitesse de conduction nerveuse, et un effet anti-inflammatoire bien connu. Elle est pourtant moins souvent proposée.

Renforcement musculaire spécifique

La réalisation de contractions statiques des trois chefs du deltoïde, du grand pectoral, du biceps brachial, triceps brachial entretient la musculature sans solliciter les surfaces articulaires lors de la période inflammatoire. Ces patients sont facilement fatigables des courtes séries de 3 à 6 répétitions seront préférées. Les contractions seront infra-maximales, les séances seront fréquentes en fonction des possibilités de patient.

Mobilisation active aidée

A l'atténuation des signes inflammatoires le moignon de l'épaule est sollicité en élévation-abaissement, anté-rétroposition.

Si l'enraidissement est récent les mobilisations spécifiques intéressent la scapulo-humérale et non la scapulo-thoracique. Au contraire s'il existe un enraidissement ancien de la scapulo-humérale, la raideur intéresse souvent aussi la scapulo-thoracique, le thérapeute cherche à récupérer seulement la scapulo-thoracique, l'acromio-claviculaire et la sterno-costo-claviculaire.

Si l'évolution de la pathologie le permet les mobilisations actives aidées avec traction axiale dégagent l'espace sous-acromial et favorise la recherche des voies de passage.

Il faut bien sûr proscrire la musculation dynamique, et tout système auto-passif.

☐ *Le membre inférieur*

Bilan articulaire et musculaire

Les bilans articulaires révèlent un flexum de hanche et un déficit d'abduction et de rotations. Un flexum de genou compensateur s'installe également avec déformations plus ou moins marquées dans le plan frontal. Les pieds s'enraidissent en équin.

© MASSON. La photocopie non autorisée est un délit.

L'amyotrophie intéresse le quadriceps, les fessiers, le triceps sural.

Le bilan n'est complet qu'en appréciant les possibilités de marche avec ou sans aide.

Appareillage de repos

Là encore l'appareillage préventif et de correction occupe une grande place. Il peut s'agir :

– du simple arceau pour éviter le poids des couvertures sur les pieds et éviter leur posture en flexion plantaire,

– d'attelle d'extension du genou munies ou non de système correcteur dans le plan frontal (voir Tome 10 sur la gonarthrose),

– d'attelle anti-équin de cheville munie d'un système anti-rotation pour la hanche.

Dérouillage matinal

Comme pour le membre supérieur il est lié au surmenage des jours précédents. Il ne faut pas « sauter » du lit mais après le travail des membres supérieurs faire un dérouillage de qualité en faisant lentement quelques mouvements de flexion-extension des membres inférieurs. Puis assis au bord du lit faire des mouvements de flexion-extension des chevilles et des orteils et quelques extensions du genou se terminant par un court temps de travail statique du quadriceps. Toujours assis au bord du lit et toujours sur un rythme lent il faut passer à des mouvements de flexion-extension et rotations du cou. Enfin debout à côté du lit, mains aux hanches il faut mobiliser le tronc en flexion-extension et inclinaisons.

La respiration ample, régulière, lente sera synchronisée aux mouvements.

Économie articulaire

Il faut veiller à une bonne position assise, c'est-à-dire pieds bien à plat, chevilles et genoux à 90°. Si le besoin de changer de position se fait sentir il doit toujours se faire dans le sens de l'extension du genou.

Balnéothérapie

La pathologie inflammatoire ne contre-indique pas la thermo-balnéothérapie.

L'eau doit être à la température du corps. L'immersion profonde fait disparaître les contraintes mécaniques. Les mouvements deviennent possibles du fait de la disparition de la douleur et de la portance de l'eau. Les articulations, même hydarthrosiques, tirent donc des bienfaits de la balnéothérapie chaude.

L'idéal serait de réaliser le dérouillage matinal dans la piscine, à défaut un bain chaud peut suppléer.

La balnéothérapie chaude n'est pas contre-indiquée au polyarthritique (s'il supporte une température assez élevée) mais il lui faut entrer doucement dans l'eau (pour les raisons cardio-vasculaires habituelles).

Kinésithérapie

Entretien des amplitudes articulaires. — L'entretien articulaire se fait par des mobilisations actives libres ou actives aidées. Un objectif sera prioritaire : l'extension du genou.

Il ne faudra pas pour autant négliger la perte d'abduction et d'extension de hanche ni le risque de pied équin.

Les postures d'extension de hanche, du genou complètent les exercices actifs.

Tonification musculaire. — Des exercices statiques par séries courtes entretiennent surtout le verrouillage du genou par le quadriceps. La marche est toujours possible avec un genou enraidi en extension, mais impossible avec un flexum irréductible important.

Aides de marche. — Canne en T, cannes anglaises tenues avec toute la paume sont souvent utilisées mais c'est la canne dite de polyarthritique à appui anti-brachial qui est préférable surtout si la main et le carpe sont très atteints.

☐ *Le pied*

Les déformations rencontrées sont :

– un pied creux avec avant-pied rond au niveau des têtes des métatarsiens dans le plan frontal et un avant-pied triangulaire au niveau des orteils dans le plan horizontal avec hallux valgus et quintus varus,

– ou un coup de vent péronier des orteils,

– et un valgus de l'arrière-pied.

Appareillage et semelles orthopédiques

Pour la cheville des attelles anti-équin sont portées.

Le patient veillera à choisir des chaussures souples, larges à l'avant. En fonction de l'évolution ces chaussures contiendront des semelles préventives ou correctives ou encore palliatives. Une barre rétrocapitale lutte contre l'avant-pied rond, l'arche interne est soutenue, un coin calcanéen corrige l'arrière-pied.

Soins d'hygiène

Pour éviter les lésions cutanées, les soins d'hygiène doivent être minutieux. Le lavage et le séchage des pieds doit être méticuleux. Les limitations articulaires et les difficultés de préhension doivent à faire appel au pédicure.

☐ *Traitement chirurgical*

Le polyarthritique est candidat aux traitements chirurgicaux de type arthroplastie des grosses articulations des membres (hanche, genou et épaule). L'intérêt de ce traitement est essentiellement antalgique.

La rééducation ne diffère pas de la rééducation habituelle de ce type de prothèse, seuls le contexte inflammatoire, les atteintes des articulations sus- et sous-jacentes, les déformations de la main pour la préhension des cannes entraînent des adaptations spécifiques.

NB. — Un soutien psychologique peut être apporté à ces patients par l'entraide d'une association de malade atteint de PR :

– l'ANDAR, Association Nationale de Défense contre l'Arthrite Rhumatoïde dont le siège est à Montpellier,

– une autre association regroupant médecins, thérapeutes paramédicaux et patients, l'AFLAR, Association Française de Lutte Anti-Rhumatismale dont le siège est à Paris.

© MASSON. La photocopie non autorisée est un délit.

6

Spondylarthrite ankylosante (pelvi-spondylite rhumatismale)

RAPPELS ANATOMO-PHYSIO-PATHOLOGIQUES

La spondylarthrite ankylosante (SPA) encore appelée pelvi-spondylite rhumatismale (PSR) touche dans 90 % des cas un homme jeune avec une prévalence de 0,4 %. C'est une maladie qui résulte d'une inflammation puis d'une ossification des enthèses et qui siège principalement au niveau du pelvis et du rachis selon un mode ascendant.

Souvent d'origine idiopathique, la PSR peut survenir à la suite d'un rhumatisme psoriasique, d'une arthrite réactionnelle ou d'une maladie de Crohn.

Dans un premier temps, l'inflammation siège dans la zone d'insertion osseuse du ligament qui va cicatriser, en donnant une ostéosclérose de l'os puis une ossification de l'insertion osseuse. Le même phénomène se reproduit au niveau des tendons à la zone d'insertion osseuse.

Cette ossification va se limiter à quelques segments du rachis ou s'étendre d'étage en étage réalisant à terme un bloc osseux unique du sacrum à la charnière cervico-occipitale.

Cette évolution par poussées se fera en moyenne sur 15 à 30 ans, mais parfois beaucoup plus rapidement.

L'articulation sacro-iliaque est dans la plupart des cas la première articulation touchée. Cette atteinte peut être unilatérale au début et très rapidement bilatérale. C'est un syndrome clinique avec des douleurs fessières appelés des pyalgies irradiant vers la racine des cuisses à la face postérieure. Ces douleurs ont un rythme mécanique puis inflammatoire avec réveil nocturne dans la deuxième partie de la nuit.

Du point de vue radiologique, la progression des lésions est schématisée en 4 stades : c'est une sacro-iléite.

Le *1er stade* correspond à l'inflammation périostée. Ceci donne un aspect flou de l'interligne. On parle d'aspect grignoté en « timbre poste ».

Le *2e stade* correspond à l'érosion de la surface osseuse sous-chondrale qui rend les berges de l'interligne très irrégulières.

© MASSON. La photocopie non autorisée est un délit.

Le *3e stade* est représenté par une ostéosclérose des régions osseuses adjacentes. L'interligne donne l'impression de s'élargir (pseudo-élargissement de l'interligne).

Dans le *4e stade*, l'interligne a disparu, les travées osseuses vont de l'os iliaque au sacrum qui ne semblent plus former qu'un seul os. La douleur disparaît car il n'y a plus d'articulation.

La tomodensitométrie permet de visualiser les signes de PSR plus précocément, l'articulation sacro-iliaque étant difficile à visualiser.

La biologie montre un syndrome inflammatoire modéré, l'antigène B27 est retrouvé dans 90 % des cas de SA.

Au *niveau rachidien*, dans les formes de début, le rhumatisme inflammatoire se manifeste par des lombalgies ou des lombosciatiques. L'évolution se fera vers un enraidissement du rachis.

Sur le plan radiologique, les images montrent une ostéosclérose et une ossification réactionnelle. Les ossifications siégeant au-dessus du plateau vertébral et se dirigeant verticalement à la rencontre de son homologue, finissent par former un pont osseux. Ceci s'appelle un *syndesmophyte* supérieur et inférieur. Les premiers syndesmophytes apparaissent au niveau de la charnière dorso-lombaire.

Ce processus d'ossification peut s'étendre progressivement sur toute la hauteur du rachis ; la succession de ces ponts osseux donnant la classique image dite *« colonne bambou »*.

Les ossifications des ligaments inter-épineux, sur-épineux et jaunes sur un cliché de face, forment les images en *rails de tramway.*

Au niveau de l'*épaule,* la PSR se traduit par une arthrite scapulo-humérale et par une atteinte acromio-claviculaire et sterno-claviculaire.

Au niveau de la *hanche*, des *genoux*, de la *cheville* et du *pied*, la pelvi-spondylite rhumatismale se manifeste par une arthrite avec épanchement surtout au niveau des genoux. Des calcifications tendineuses du tendon d'Achille ou des épines calcanéennes apparaissent au niveau du pied.

BILANS

La douleur est révélatrice de la maladie dans presque tous les cas. Au début, elle est fugace, de type inflammatoire, réveillant les malades dans la deuxième partie de la nuit entre 2 heures et 5 heures du matin, les obligeant à se lever. Cette douleur est exacerbée par l'humidité et apparaît souvent par crises courtes de quelques jours ou de quelques semaines, avant de devenir permanentes.

La douleur s'associe à une raideur qui prédomine la matin pour s'estomper dans la journée. A un stade plus avancé, la limitation d'amplitude s'accompagne d'une déformation antéro-postérieure du rachis. Les caractéristiques varient en fonction des étages.

☐ *Au niveau du rachis lombaire*

Les *douleurs* sont essentiellement fessières hautes, lombaires, lombo-sacrées avec parfois une irradiation radiculaire de topographie sciatique ou crurale incomplète.

La *réduction de la mobilité vertébrale* due à l'ossification du tissu capsulo-ligamentaire est quantifiée par les tests de mobilité décrits dans le tome consacré à la lombalgie. L'inclinaison latérale est la première limitée. Lorsque le malade se penche latéralement, les muscles para-

vertébraux du côté de l'inclinaison restent contractés au lieu de se relâcher, ce qui représente le *signe de la corde de l'arc.*

Progressivement, la lordose physiologique diminue au fur et à mesure de l'évolution de la maladie puis s'efface pour aller à l'extrême vers une cyphose lombaire.

☐ *Au niveau dorsal*

Les *douleurs* dorsales, inter-scapulaires, s'accompagnent fréquemment d'irradiations en ceinture parfois thoraco-abdominales ou purement abdominales ayant alors une allure pseudo-viscérale.

L'*hyper-cyphose* débute le plus souvent au niveau de la charnière dorso-lombaire, quelquefois de la région dorsale moyenne et se développe en courbe régulière. On note alors une *projection antérieure de la tête*, du cou et des épaules, entraînant un déplacement dans la même direction du centre de gravité du corps.

Pour rétablir son équilibre le malade est amené à fléchir les genoux et les hanches, ce qui lui donne une *attitude évoquant celle du skieur.*

☐ *Au niveau cervical*

Survenant plus tardivement dans l'évolution de la maladie, la limitation des mouvements est cependant d'emblée importante. Elle siège surtout sur les mouvements de flexion, d'extension et d'inclinaison latérale. La rotation du cou est limitée aux seuls 30° de rotation réalisés par l'articulation altoïdo-axoïdienne qui est en général épargnée.

La présence de douleurs au niveau cervical est rare.

☐ *Au niveau thoracique*

L'expansion respiratoire du thorax est progressivement limitée par l'inflammation des articulations costo-vertébrales et costo-transversaires. On aura donc une diminution de l'ampliation thoracique axillaire et xiphoïdienne étudiée par cyrtométrie.

Le thorax est aplati d'avant en arrière, soit sur toute sa hauteur, soit à sa partie supérieure chez les sujets obèses. La compensation de la réduction de la mobilité costale se fait par un accroissement du jeu diaphragmatique.

L'augmentation du jeu diaphragmatique quantifiée par échographie, par digraphie ou par scopie s'associe à un syndrome restrictif avec à la spirométrie une diminution de la Capacité Vitale (CV) et une augmentation du volume résiduel (VR). Il est également intéressant de visualiser la diminution des qualités mécaniques des parois thoraciques avec la diminution de la compliance thoracique.

Les ampliations thoraciques sont diminuées.

☐ *Au niveau des membres*

Un enraidissement des grosses articulations des membres s'installe à la suite de l'arthrite.

© MASSON. La photocopie non autorisée est un délit.

☐ *D'une manière globale*

A un stade tardif, on aboutit à une attitude générale en « pantin de bois ». Le malade présente une projection antérieure du rachis cervical, une hyper-cyphose dorsale, un redressement de la lordose lombaire, un flexum de hanche et de genou et une cage thoracique rigide. Le malade développe une respiration abdominale. Le handicap fonctionnel est important.

☐ *Autres éléments*

La vitesse de sédimentation globulaire est en général augmentée. L'antigène HLA B27 est présent dans 90 % des PSR.

TRAITEMENT

☐ *Traitement médical*

Le traitement est uniquement symptomatique avec les anti-inflammatoires non stéroïdiens, quelquefois stéroïdiens et les antalgiques car il n'existe pas de traitement de fond de cette affection.

Ce traitement constitue un test diagnostique compte tenu de son efficacité franche et rapide.

Des synoviorthèses peuvent être utilisées pour lutter contre les arthrites périphériques.

☐ *Rééducation en période inflammatoire sévère*

A ce stade, le traitement aide à la sédation de la douleur et prévient l'enraidissement sans aggraver l'évolutivité inflammatoire.

Alitement

L'alitement est la phase primordiale. Il se fait en décubitus sur plan dur, tête-menton rentré en appui sur un oreiller progressivement diminué et supprimé, un coussin sous les lombes, membres inférieurs tendus, chevilles à 90°, articulations atteintes en position de fonction éventuellement avec attelles. Il peut être alterné avec un procubitus, 2 à 3 fois par jour pendant 10 minutes.

Physiothérapie antalgique

Sur les inflammations périphériques, des compresses glacées, 2 fois par jour peuvent être appliquées pendant 20 minutes.

Les douleurs rachidiennes sont améliorées plutôt par la chaleur. Toute la physiothérapie antalgique et anti-inflammatoire peut être appliquée.

Gymnastique respiratoire

En fin de ce chapitre nous proposons un paragraphe entièrement consacré à l'approche respiratoire de cette pathologie.

Mobilisation active aidée

La mobilisation active aidée infra-douloureuse ne doit pas exacerber l'inflammation, mais être suffisante pour éviter l'ankylose. Deux fois par jour, des séances courtes permettent de mobiliser systématiquement la colonne cervicale, la colonne dorsale, la colonne lombaire, les hanches, les genoux et les épaules.

☐ *Rééducation du patient en période inflammatoire modérée*

Repos

Une activité modérée est tolérée, seuls les repas et la toilette se font hors du lit.

Le fauteuil n'est pas conseillé car il entraîne une cyphose et un flexum des hanches et des genoux.

Postures

Elles se font en procubitus ou en décubitus alternés sur plan dur. L'installation du sujet doit éviter toute aggravation des déformations et contribuer à leur correction.

Physiothérapie antalgique et massage

La physiothérapie est similaire à la phase précédente.

Le massage intéressera l'ensemble du tronc et des membres, les techniques utilisées seront superficielles. Leur finalité est double, action antalgique et décontracturante.

Rééducation respiratoire

En fin de ce chapitre nous proposons un paragraphe entièrement consacré à l'approche respiratoire de cette pathologie.

Mobilisation active aidée

La mobilisation active aidée sera progressivement augmentée, toujours infra-douloureuse. Elle vise à conserver la souplesse du rachis et des articulations périphériques et éviter les rétractions en particulier des ischio-jambiers et des pectoraux.

Kinébalnéothérapie

Elle favorise la mobilisation active générale coordonnée aux exercices respiratoires. Des postures avec flotteur ou sur brancard et des massages au jet sont réalisés.

© MASSON. La photocopie non autorisée est un délit.

☐ *Rééducation en période de rémission chez un patient encore souple*

Postures

A ce stade, aux postures précitées, sont associées, la posture en sphinx et des postures à l'espalier : entre autre exemple debout, dos à l'espalier, membres supérieurs fixés au-dessus de l'horizontale, un coussin au niveau de la cyphose.

Rééducation respiratoire

En fin de ce chapitre nous proposons un paragraphe entièrement consacré à l'approche respiratoire de cette pathologie.

Exercices de prise de conscience des déformations

Le thérapeute utilise des informations extéroceptives (main du thérapeute, mur, miroir, vidéo, ...) pour que le patient prenne conscience de son hypercyphose dorsale.

Exercices d'entretien de la mobilité rachidienne et exercices assouplissants

La mobilité du rachis est entretenue par des mobilisations passives décrites dans le Tome 10. Des exercices de gymnastique orthopédique à visée assouplissante sont réalisés en :

- extension (fig. 1 et 2),
- rotation (fig. 3),
- inclinaison latérale (fig. 4).

FIG. 1 — *Exercice d'entretien de la mobilité rachidienne en extension.*

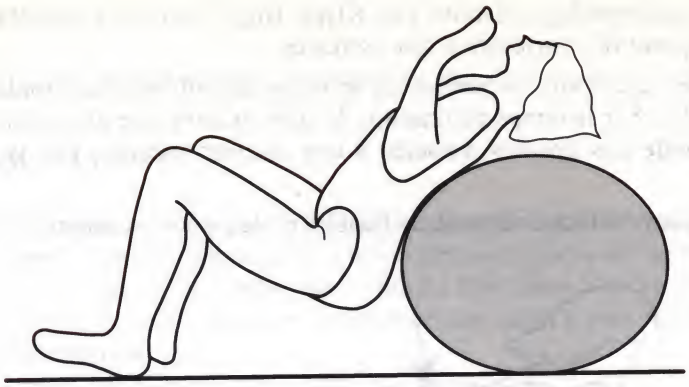

FIG. 2 — *Exercice d'entretien de la mobilité rachidienne en extension.*

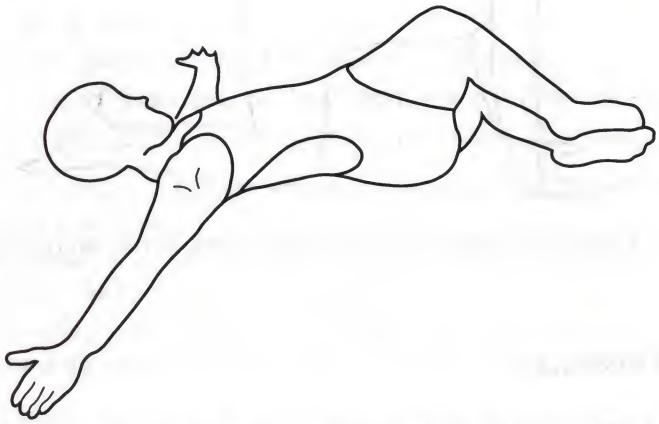

FIG. 3 — *Exercice d'entretien de la mobilité rachidienne en rotation.*

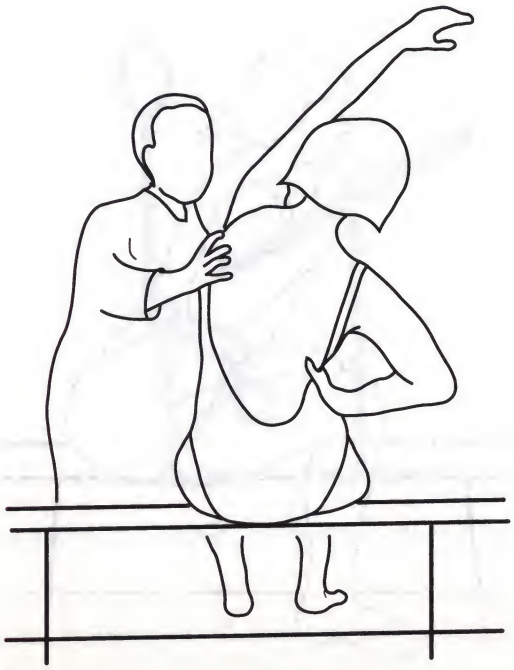

FIG. 4 — *Exercice d'entretien de la mobilité rachidienne en rotation.*

© MASSON. La photocopie non autorisée est un délit.

La position quadrupédique décrite par Klapp (fig. 5) ou les exercices avec un espalier permettent de proposer des variantes à ces exercices.

L'étirement des pectoraux est réalisé en position debout, bras horizontaux, coude fléchis, mains aux clavicules. Sur le temps expiratoire, le sujet exécute une extension des coudes et une abduction horizontale des épaules associée à une rotation externe. Les ischio-jambiers sont également étirés.

Le thérapeute surveillera le flexum de hanche et de genou, compensateurs de la cyphose.

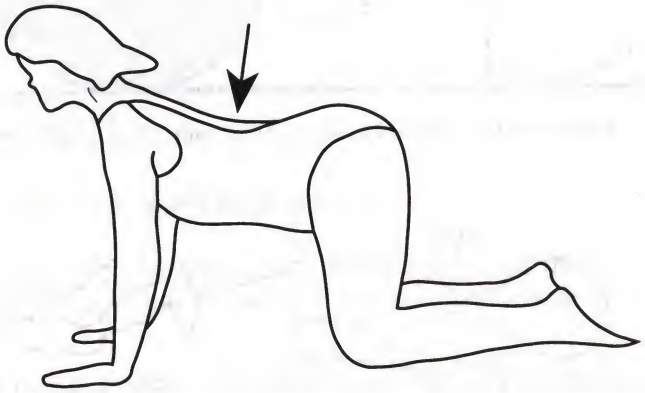

FIG. 5 — *Exercice d'entretien de la mobilité rachidienne en quadrupédie.*

Exercices à finalité musculaire

L'hypercyphose s'accompagne d'une insuffisance de certains muscles rachidiens. Les fixateurs d'omoplate, les dorsaux (fig. 6) et les érecteurs du rachis sont ainsi tonifiés de manière classique.

FIG. 6 — *Tonification des dorsaux.*

Hydrothérapie

Les exercices à sec pré-cités sont repris dans l'eau.

Conseils d'hygiène de vie

Le malade doit savoir que sa maladie va évoluer dans le sens d'un enraidissement vertébral et costal, il faut donc le sensibiliser à ce qu'il devra faire en dehors des séances. Il est conseillé de dormir en décubitus sur un lit ferme, les membres inférieurs étendus et un simple coussin sous le cou. La journée, il devra instaurer des séances de repos à plat ventre plusieurs fois par jour pendant 5 à 10 minutes.

Le patient ne doit pas *prendre de position cyphosante* :

– dormir dans un lit mou, dans lequel on s'enfonce et où le dos s'arrondit,

– dormir en chien de fusil,

– s'asseoir dans un fauteuil profond en position cyphosante,

– éviter les mouvements des bras qui entraînent une fermeture du thorax,

– éviter la brasse lors de la nage car c'est une position cyphosante.

Le patient doit *éviter de s'exposer au froid* qui déclenche bien souvent des poussées inflammatoires surtout dans la région cervicale.

Pendant les poussées, il ne fera aucune rééducation ou gymnastique. Il restera au repos en position correcte pour éviter les attitudes vicieuses.

Le patient doit enfin *éviter toutes les augmentations de contraintes* sur ces articulations, les longues marches et les longs trajets en voiture, la surcharge pondérale et les ports de charges lourdes.

Le patient doit avoir une position de travail correcte avec présence d'une lordose lombaire et d'une cyphose dorsale physiologique (fig. 7).

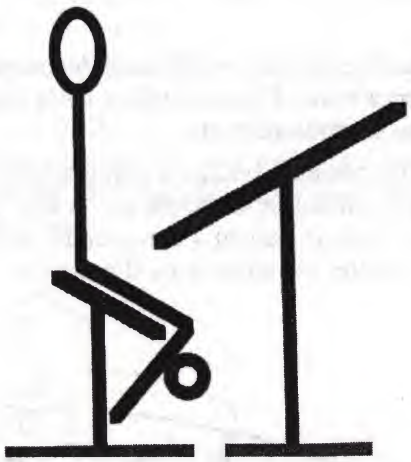

FIG. 7 — *Installation correcte du patient et de son plan de travail.*

Le patient doit faire des postures de 20 minutes dans la position du sphinx 2 fois par jour qui favorise l'extension de hanche et la lordose lombaire.

Une gymnastique à domicile est également conseillée.

© MASSON. La photocopie non autorisée est un délit.

Les sports en extension (volley ou basket) sont conseillés. En natation, le crawl est préférable car il permet l'ouverture thoracique et l'extension d'épaule. Les battements de jambes devront être de peu d'amplitude et permettent de mettre en jeu le psoas. D'autre part, la position sur l'eau oblige à un certain degré d'extension de l'ensemble du rachis. Par contre, la nage ne devra pas se faire en eau froide qui risquerait de déclencher des poussées inflammatoires.

☐ *Rééducation en période de rémission chez un patient ankylosé*

A ce stade, l'hyper-cyphose est enraidie, il est donc impossible de la corriger. Il faut réduire le déséquilibre postural entraîné par cette déformation. Il faut favoriser les compensations et tonifier les chaînes musculaires qui interviennent dans cette nouvelle statique. Les possibilités respiratoires seront dans la mesure du possible optimisées et les articulations saines seront entretenues.

Postures

De manière classique, en décubitus, mains à la nuque, le patient amène ses coudes en arrière afin d'étirer les pectoraux.

Le sujet a besoin de son flexum de hanche et de genou pour conserver son équilibre, cependant le thérapeute veillera à éviter leur aggravation.

Rééducation respiratoire

En fin de ce chapitre nous proposons un paragraphe entièrement consacré à l'approche respiratoire de cette pathologie.

Tonification

Le thérapeute propose des exercices de tonification des muscles des gouttières vertébrales et des fixateurs d'omoplates pour éviter l'augmentation de la cyphose car c'est le seul moyen de lutter contre la pesanteur en position debout.

Nous citerons pour exemple comme exercice d'autograndissement, celui du patient debout dans l'encadrement d'une porte, un ballon de Klein sur la tête. Le ballon de Klein est immobilisé entre la tête et le chambranle, le patient s'autograndit en écrasant le ballon. La figure 8 présente un exercice visant à tonifier les adducteurs d'omoplates tout en corrigeant l'hypercyphose dorsale.

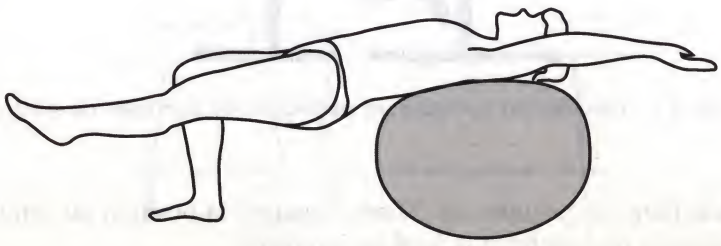

FIG. 8 — *Tonification sur ballon de Klein.*

Hydrothérapie

Elle est à visée calmante et décontracturante selon les modalités pré-citées.

Orthopédie

Un traitement orthopédique est proposé pour lutter contre l'aggravation de la cyphose, il est inspiré du corset de Swain, corset 3 points avec un appui mentonnier, un appui au sommet de la cyphose et un appui sternal.

Chirurgie

La chirurgie est quelquefois proposée au niveau du rachis dans les formes graves avec des déformations antéro-postérieures ayant des retentissements sur le champ de vision, sur la fonction digestive et respiratoire, sur la vie professionnelle et sur le psychisme. Elle consiste en une ostéotomie, une greffe et une ouverture de la cyphose vertébrale.

Le kinésithérapeute rencontrera plus couramment ses patients après chirurgie prothétique des grosses articulations (épaule, hanche et genou). La rééducation de ces prothèses ne diffère pas de la rééducation classique, seul le handicap surajouté par les limitations vertébrales devra être pris en compte.

☐ *Exercices respiratoires*

Avant la rigidité costale

A ce stade, il faut augmenter les amplitudes thoraciques tout en limitant le jeu diaphragmatique.

Pratiquement, le thérapeute réalise un apprentissage de la respiration paradoxale, il demande à son patient d'inspirer en rentrant le ventre et en gonflant la poitrine puis de souffler en rentrant les côtes et en gonflant le ventre.

Tous les exercices respiratoires entretenant la mobilité costale doivent être utilisés. Par exemple, en latérocubitus (fig. 9), un coussin du côté de l'appui augmente l'ouverture de l'hémithorax, le patient inspire en élévant le membre supérieur, il expire en ramenant le bras le long du corps. Comme autre exemple, en décubitus, un bâton favorise l'élévation des membres supérieurs (fig. 10), l'appui du kinésithérapeute posture en fin d'amplitude, l'inspiration peut être associée à un pont dorsal.

FIG. 9 — *Exercice de mobilisation costale.*

© MASSON. La photocopie non autorisée est un délit.

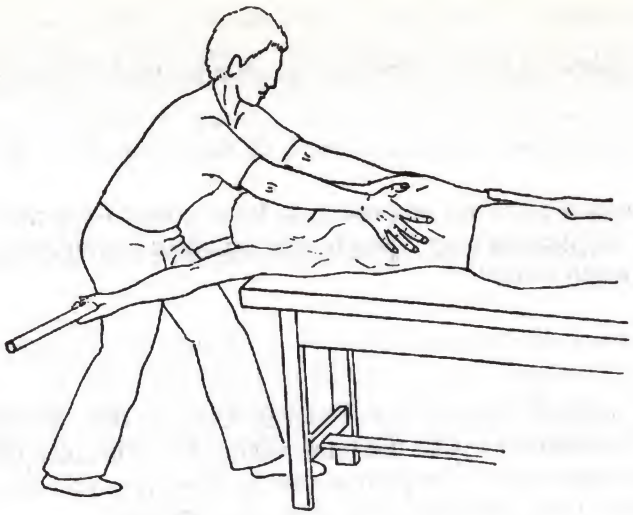

FIG. 10 — *Exercice d'ouverture costale.*

Les articulations costo-vertébrales et costo-sternales seront mobilisées passivement. Sur un patient en décubitus, une poussée manuelle est exercée sur la face antérieure du grill costal en regard de la partie externe de l'articulation costo-sternale sur le temps expiratoire. Sur un patient en procubitus, une poussée manuelle postéro-antérieure est exercée sur la face postérieure du gril costal en regard de la partie externe de l'articulation costo-vertébrale sur le temps expiratoire. Pour garder une « relative » élasticité, sur un patient en décubitus, le thérapeute exerce une forte résistance manuelle à l'élévation des côtes. Arrivées presque en fin d'amplitude, il relâche brusquement cette résistance. Cette résistance est antéro-postérieure sur les côtes hautes, et latérales pour les côtes basses.

Après la rigidité costale

A ce stade, la cage thoracique est rigide, il est donc illusoire de prétendre l'assouplir.

Le thérapeute ne pourra utiliser que la respiration diaphragmatique. Il doit favoriser la recherche de mobilité aux dépens du renforcement musculaire. Pour augmenter la mobilité postérieure, le patient est en décubitus; pour augmenter la mobilité de l'hémicoupole, le patient est en latérocubitus homolatéral; pour augmenter la mobilité antérieure, le patient est en procubitus.

A ce stade la spirométrie incitative en expiration, afin d'augmenter la capacité vitale tout en diminuant le volume résiduel, est réalisée à l'aide d'appareil type Controlair ou Kinésystème.

NB. — Un soutien psychologique peut être apporté à ces patients par l'entraide d'une association de malade atteint de PSR :

– l'ACSAC, Association Contre la Spondylarthrite Ankylosante et ses Conséquences dont le siège est à Nancy.

Bibliographie

POUR EN SAVOIR PLUS SUR LES TENDINITES :

[1] ALNOT J.Y., BOULATE M. — Épicondylalgies, diagnostic et traitement. *Kinés. Scientif.*, 1992, 316.

[2] AUCLAIR J., GALAUP J.P., PUCHEU H.-J., LACROIX B. — Laser contre placebo : premiers résultats en physiothérapie. *Ann. Réadapt. Méd. Phys.*, 1986, *29*, 127-133.

[3] BENHAMOU P.H. — Les pseudo « enthesopathies d'origine sportive ». *J. Traumatol. Sport*, 1986, *3*, 3, 150-154.

[4] BENKRIMA C., PRETOT C. — Le compartiment externe du coude : examen-palpation friction transversale. *Kineplus*, 1991, *17*, 4-7.

[5] BICHEL P., SCHOOS-BAILLIEUX B. — La cryothérapie notions actuelles : indication en cas de tendinites ? (1re partie). *Kineplus*, 1991, *14*, 8-10.

[6] BICHEL P., SCHOOS-BAILLIEUX B. — La cryothérapie notions actuelles : indication en cas de tendinites ? (2e partie). *Kineplus*, 1991, *15*, 7-8.

[7] BIEGLIO C. — Traitement de la tendinite de la patte d'oie. *FMT Méd.*, 1984, *14*, 8-13.

[8] BORGI R., PLAS F. — *Traumatologie et rééducation : Biomécaniques et principes thérapeutiques, peau, muscles et espaces de glissement.* Masson, Paris, 1982.

[9] BOUDJEMAA B., CHEVALET M.P. — Attitudes techniques et pathologie du membre inférieur au volley-ball. *Méd. Sport*, 1991, *65*, 203-204.

[10] BOULLIER DE BRANCHE B. — Étude de 58 dossiers de tendinites épicondyliennes traitées par manipulations cervicales. *Ann. Réadapt. Méd. Phys.*, 1986, *29*, 1, 65-74.

[11] BOYER T.H., Pathologie articulaire et tendineuse liée à la course à pied. *Cinésiol.*, 1985, *100*, 113-118.

[12] BRUNET B., BRUNET-GUEDJ E., GENETY J., COMTET J.J. — A propos du traitement des pubalgies. *J. Traumatol. Sport*, 1984, *1*, 51-55.

[13] BRUNET B., BRUNET-GUEDJ E., GENETY J., IMBERT J.C., MOYEN B., COMTET J.J. — La pubalgie : syndrome « fourre-tout », pour une plus grande rigueur diagnostique et thérapeutique. *Inst. Médicaux*, 1984, *14999*, 25-30.

[14] CAHALAN T.D., COONEY W.P., TAMAI K., CHAO E.Y. — Biomechanics of the golf swing in players with pathologic conditions of the forearm, wrist, and hand. *Am. J. Sports Med.*, 1991, *19*, 3, 288-293.

[15] CASTELAIN J.C. — Quelles sont les possibilités biomécaniques d'adaptation à la fonction en raccourcissement ou allongement des tissus conjonctifs ? *Ann. Kinésithér.*, 1991, *18*, 10, 529-532.

[16] CHAUVIN C. — Traitement masso-kinésithérapique des tendinites du membre inférieur. *Kineplus*, 1991, *12*, 1-2.

[17] CUCULI DE CLERY A., KOURDOULY M. — Diététique des tendinites chroniques. *Kinés. Scientif.*, 1992, *317*, 57-61.

[18] CYRIAX J. — *Manuel de médecine orthopédique : Manipulations, massages et injections.* Masson, France, 1976.

[19] DAUBINET G. — Le tennis elbow. *Rev. Prat.*, 1984, *34*, 50, 2786-2788

[20] DE BISSCHOP G., AARON C., DURANCEAU J. — Intérêt de l'électrotherapie dans la pathologie tendineuse du sportif. *Cinésiologie*, 1986, *25*, 107 sup., 43-45.

[21] DE BISSCHOP G., AARON C., DUMOULIN J., DURANCEAU J., DURAND. — Processus de guérison du ligament et du tendon : Apport de l'électrothérapie. *Journée de médecine physique*, 1984, 27-34.

[22] DECORY B. — Traitement des achilléïtes. *Kinés. Scientif.*, 1987, 258.

[23] DELEGAY J.M. — Électrothérapie antalgique des tendinites. *Kinés. Scientif.*, 1987, *253*, 13-17.

[24] DEMONTEIL G. — Aspects cliniques et étiopathogénies de la pathologie musculaire et tendineuse du footballeur. *Cinésiologie*, 1986, *25*, 107 sup., 24.

[25] DIRTH Y., HANNEQUIN J.R., KNECHT H. — Téno-synovite du tendon rotulien. A propos d'un cas. *J. Traumatol. Sport*, 1985, *2*, 1, 51-52.

© MASSON. La photocopie non autorisée est un délit.

[26] DOURSOUNIAN L., MONET J. — Le tendon, anatomie et biomécanique. *Kinés. Scientif.*, 1987, 259.
[27] DUBAA J. — Stretching, technique de traitement et de prévention des tendinites. *Kineplus*, 1991, *12*, 7-8.
[28] DURANCEAU J., DE BISSCHOP G. — Processus de guérison du ligament et du tendon. *Cinésiologie*, 1986, *25*, 107 sup., 19-23.
[29] DUREY A. — Aspects cliniques de la pubalgie du sportif. *J. Traumatol. Sport*, 1984, *1*, 2, 46-50.
[30] EJNES D. — Tendinopathies du membre inférieur approche étiopathogénique. *Kineplus*, *12* 7-8.
[31] ESNAULT. — *Stretching*. Masson, Paris, 1993.
[32] GALIBERT A., ROUILLON O., WATIN E.F. — La tendinite d'Achille. *Sport Méd.*, 29-31.
[33] GAYET Y. — Régime dans le cadre des tendinites. *Sport Méd.*, 1990, 21, 28-30.
[34] GROSJEAN D., BENINI P. — Micro-kinésithérapie et pubalgie. *Kinés. Scientif.*, 1988, 264.
[35] HAKANSSON A., WIKLANDER C. — Laserbehandling i oppenvard - en pilotstudie. *Sjukgymn*, 1986, 2, 12-13.
[36] HARDING W.G. — Exercise adviser elbow pain in young tennis players. *Phys. Sports Med.*, 1991, *19*, 9, 135-136.
[37] HERMANN S. — Tendinite d'Achille : place du traitement chirurgical. *Sport Méd.*, 1990, *27*, 19-22.
[38] HEULEU J.N. — Physiologie du tendon et physiopathologie des tendinites. *Rev. Prat.*, 1991, *41*, 18, 1633-1643.
[39] HEULEU J.N., IZOU M.A. — Traumatologie et danse classique. *J. Traumatol. Sport*, 1986, *3*, 2, 65-69 .
[40] JUDET H. — Traitement chirurgical de la tendinite. *Kinés. Scientif.*, 1987, 254.
[41] JUSSERAND J., MONET J. — Rééducation des tendinites. *Kinés. Scientif.*, 1988, 267 .
[42] KENESI C. — Anatomie et biomécanique du tendon normal. *Kineplus*, 1991, 12, 7-8.
[43] KISSEL C., TROISIER O. — Traitement des tendinites épicondyliennes par ténotomie sous-cutanee. *J. Traumamatol. Sport*, 1986, *3*, 1, 13-16.
[44] KUPRIAN. — *Sport et physiothérapie*, Masson, 1987.
[45] KUSHNER S., REID D.C. — Manipulation in the treatment of tennis elbow. *J. Orthop. Sports Phys. Ther.*, 1986, *7*, 5, 264-272.
[46] LARDRY J.M. — Les points de Knaap. *Kinés. Scientif.*, 1992, 317.
[47] LEACH R.E., SCHEPSIS A.A., TAKAI H. — Achilles tendinitis don't let it be an athlete's downfall. *Phys. Sports Med.*, *19*, 8, 87-92.
[48] LEMAIRE M., MIREMAD C., COMBELLES F. — Tendinite du tendon d'Achilles chez le sportif. *Méd. Sport*, 1981, *55*, 6, 402-419.
[49] LESTRADE M. — Traitement médical des lésions tendineuses. *Kinés. Scientif.*, 1987, 253.
[50] LIENARD M., GARROS J.C. — Les epicondylites. *Sport Méd.*, 1984, *38*, 4-8.
[51] MAIGNE R. — Pubalgies, pseudo-tendinite des adducteurs et charnière dorso-lombaire. *Ann. Med. Phys.*, 1981, *24*, 3, 313-319.
[52] MAIGNE R. — Les manipulations dans le traitement des épicondyles: le facteur cervical, le facteur articulaire. *Ann. Réadapt. Méd. Phys.*, 1986, *29*, 1, 57-64.
[53] MALIER M., DUREY A., PERRIRE A, DEWREPE P. La tendinite du fascia au niveau du genou. *Méd. Sport*, 1985, *59*, 2, 87-89.
[54] MALIER M., TROISIER O. — La place du massage transversal profond dans le traitement des tendinites épicondyliennes: a propos de 131 cas. *Ann. Réadapt. Méd. Phys.*, 1986, *29*, 1, 75-84.
[55] MARTIN D. — Wirkungsweise der physikalischentherapie. *Krankengymn*, 1991, *43*, 6, 567-571.
[56] MEIER J.L., GOBELET C. — Douleur du compartiment externe du genou chez le sportif. A propos de 131 cas. *J. Traumatol. Sport*, 1986, *3*, 1, 7-12 .
[57] MISSOTEN J., STAINIER P., BISSCHOP P. — Ténosynovite des extenseurs et abducteurs du pouce. *Kinés. Scientif.*, 1992, 311.
[58] MOUTET F., BELLON-CHAMPEL P., LEBRUN C. — La ténosynovite de De Quervain. *Ann. Kinésithér.*, 1992, *19*, 1, 53-55.
[59] NITZ A.J. — Physical therapy management of the shoulder. *Phys. Ther.*, 1986, *66*, 12, 1912-1919.
[60] ORENGO P., ROULLET C. — Magnétothérapie : Polyarthrite rhumatoïde : atteinte du poignet. *Kineplus*, 7-8.
[61] ORENGO P., ROULLET C — Magnétothérapie : Tendinite d'Achille. *Kineplus*, 7-8.
[62] ORENGO P., ROULLET C. — Magnétothérapie : Épicondylalgies. *Kineplus*, 7-8.
[63] ORENGO P., ROULLET C. — Magnétothérapie : Adducteurs : tendinites, claquages. *Kineplus*, 7-8.
[64] PENINOU G, DUFOUR M., PIERRON G. — Proposition technologique pour l'entraînement des muscles abdominaux. *Ann. Kinésithér.*, 1984, *11*, 5, 205-216.
[65] PEYRE M., GOURISSE F., RODINEAU J. — Diagnostic étiologique des épicondylalgies chroniques. *Actual. Rééduc. Fonct.*, 1991, *16*, 24800-25900 .
[66] PINEAU B., ROUILLON O. — La tendinite de « De Quervain ». *Sport Méd.*, 1990, *20*, 33-37.
[67] PLAS F., HAGRON E. *Kinésithérapie active, exercices thérapeutiques*, tome 1, Masson, Paris, 1979.
[68] PRITCHARD-ROBERTS P. — Tenosynovitis. *Physiother. (BR)*, 1986, *72*, 6, 293-294.
[69] PUJOL M., CONDOURET J. — Principes generaux du traitement des lesions musculaires et tendineuses. *Cinésiologie*, 1986, *25*, 107 sup., 35-40.
[70] REINSTEIN L. — De Quervain's stenosing tenosynovitis in a video game player. *Arch. Phys. Med.*, 1983, *64*, 9, 434-435.

[71] RESPIZZI S., MELLONI RIBAS M. — Valutazione isocinetica delle ricostruzioni del tendine d'Achille. *Ital. J. Sports Traumatol.*, 1991, *13*, 1, 35-44.
[72] REVEL M., LAOUSSADI S., BENHAMOU M.A., ALBAREDE P., DE VERNEJOUL P. — Étude controlée du laser de faible puissance dans le traitement des tendinites. *Ann. Réadapt. Méd. Phys.*, 1986, *29*, 273-283.
[73] REVEL M., MAYOUX-BENHAMOU M.A. — Les tendinites du genou. *Rev. Prat.*, 1991, *41*, 18, 1656-1658.
[74] REYNARD E., COMMANDRE F., ARGENSON C., COMTET J.J., GUILLAMON J.L. — Membre supérieur. Pathologie liée à la pratique de l'escalade. *Méd. Sport*, 1986, *60*, 2, 72-76.
[75] RODINEAU J., SAILLANT G., SABOURIN F., COURROY J.B., COMBELLES F, DAUBINET G. — Tendinites rotuliennes: aspects anatomiques, diagnostique et thérapeutique. *J. Traumatol. Sport*, 1984, *1*, 3, 89-90.
[76] RODINEAU J., SIMON. — *Microtraumatologie du sport.* Masson, 1987.
[77] RODINEAU J. — Intérêt d'une talonnette visco-élastique dans le traitement des tendinites d'Achille. *J. Réadapt. Méd.*, 1985, *5*, 4, 109-112.
[78] ROUILLON O., HERMANN S., WATINE F., GALIBERT A., ROUSSET Y. — La pubalgie. *Sport Méd.*, 1989, *11*, 6-22.
[79] ROUILLON O. — Contention adhésive dans le cadre d'une tendinite rotulienne. *Sport Méd.*, 1989, *14*, 6-10
[80] ROUILLON O. — La pubalgie. *Sport Méd.*, 1989, 16, 13.
[81] ROUILLON O., PINEAU B. Le tennis-elbow. *Sport Méd.*, 1990, 24, 34-38.
[82] ROUILLON O. — Les tendinopathies achilléennes chez le sportif. *Sport Méd.*, 1990, 25, 6-10.
[83] ROUILLON O. — Tendinopathies achilléennes. *Sport Méd.*, 1991, 31, 17.
[84] ROUILLON O. — Douleur du compartiment externe du coude : épicondylalgie. *Sport Méd.*, 1991, 32, 23.
[85] ROUILLON O. — Les talalgies. *Sport Méd.*, 1991, 35, 47.
[86] ROUILLON O. — Les tendinopathies achilléennes. *Sport Méd.*, 1990, *27*, 17.
[87] ROUILLON O. — Symptomatologie douloureuse de la région pubienne : « la pubalgie ». *Sport Méd.*, 1990, 26, 17.
[88] ROUILLON O. — La tendinite de De Quervain, *Sport Méd.* 1990, 24, 17
[89] SAILLANT G., RODINEAU J., THOREUX P., ROY-CAMILLE R. — La tendinite d'Achille. *Rev. Prat.*, 1991, *41*, 18, 1644-1649.
[90] SARTORIUS C., BELLON-CHAMPEL P. — Traitement chirurgical des épicondylalgies. *Ann. Kinésithér.*, 1992, *19*, 1, 53-55.
[91] SCHIEBENER J. — Lokalisation der kritischen punkte bei tendopathien im huftbereich. *Krankengymn*, 1991, *43*, 6, 565-566.
[92] SEYRES Ph. — L'innervation intra-tendineuse : des capteurs et une organisation de contrôle de la contraction musculaire. *Ann. Kinésithér.*, 1992, *19*, 4, 225-231.
[93] SHEA K.G, SHUMSKY I.B, SHEA O.F. — Shifting into wrist pain. *Phys. Sports Med.*, 1991, *19*, 9, 59-63.
[94] TAYLOR D.C., MEYERS W.C., MOYLAN J.A., LOHNES J., BASSETT F.H., GARRETT W.E. — Abdominal musculature abnormalities as a cause of groin pain in athletes. Inguinal hernias and pubalgia. *Am. J. Sports Med.*, 1991, *19*, 3, 239-242 .
[95] TERRADE Ph., BARDOT-COCAHRT L. — Traitement kinésithérapique de l'épicondyalgie. *Kinés. Scientif.*, 1992, 316.
[96] TORDEURS J.P., DELFOSSE G., COYETTE F. — Épicondylite, nouvelles conceptions et thérapeutiques. *Kinés. Scientif.*, 1987, *257*, 6-11.
[97] TROISIER O., KISSEL-REGNIER C. — Le traitement des tendinites épicondyliennes par la ténotomie. *Ann. Réadapt. Méd. Phys.*, 1986, *29*, 1, 85-90.
[98] TROISIER O. — Les tendinites épicondyliennes. *Rev. Prat.*, 1991, *41*, 18, 1651-1655.
[99] TROISIER O., GAULT D. — Les infiltrations dans les tendinites épicondyliennes. *Ann. Réadapt. Méd. Phys.*, 1986, *29*, 1, 41-46.
[100] TURBLIN J. — Tendinite d'achilles chez le coureur à pied. Traumatologie. Conduite à tenir. *Méd. Sport*, 1982, *56*, 2, 125-128.
[101] TURBLIN J. — Le diagnostic de tendinite du poplite par le test du tabouret. *J. Traumatol. Sport*, 1986, *3*, 206-209.
[102] TUSSEAU M.G. — Causes mécaniques de la tendinite rotulienne chez le cycliste. *Méd. Sport*, 1980, *54*, 27-28.
[103] UHLEMANN C., CALLIES R., HIPPIUS M. — Praktische gesichtspunkte zur mehrmals taglichen lontophorese. *Z Physiothér.*, 1991, *43*, 4, 240-244.
[104] VALEMBOIS B., BOISSELIER M. — Rééducation des tendinopathies de la main du sportif. *Ann. Kinésithér.*, 1992, *19*, 1, 37-41.
[105] WILSON D.H. — Tenosynovitis, tendovaginitis and trigger finger. *Physiother.*, 1983, *69B*, 10, 350-352.

POUR EN SAVOIR PLUS SUR LES PÉRIARTHRITES D'ÉPAULE :

[1] ABITEBOUL M., ARLET J. — Pathologie dégénerative péri-articulaire de l'épaule. *Rev. Prat.*, 1994, *34*, 53, 2973-2980,.
[2] APOIL A. — Le praticien et la pathologie orthopédique de l'épaule. *Cah. Kinésithér.*, 1993, *162*, n° 4.

© MASSON. La photocopie non autorisée est un délit.

[3] APOIL A., COLLIN M. — Le vieillissement de l'épaule. *Cah. Kinésithér.*, 1993, *162*, n° 4.
[4] ARENS M. — Intérêt du raisonnement biomécanique dans le choix des techniques de mobilisation du complexe de l'épaule. *Rev. Rhum. Mal. Ostéoartic.*, 1989, *56*, 3, 246-250.
[5] AUGEREAU B. — Réparation des coiffes incontinentes par lambeau de deltoïde. *Cah. Kinésithér.*, 1993, *162*, n° 4.
[6] BENASSOULI B. — Biomécanique de l'épaule et applications en kinésithérapie. *Kinésithé. Scient.*, 1981, *188*, 5-14.
[7] BENKRIMA C., PRETOT C. — Les tendons de l'épaule : examen, palpation, frictions transversales. *Kineplus*, 1991, *13*, 4-8.
[8] BERNAGEAU J., PATTE D., GODEFROY D., GOUTALLIER D. — Intérêt de l'arthro-scanner dans le diagnostic des lésions isolées du tendon sous-scapulaire. *Rev. Chir. Orthop.*, 1991, 77, 2471, 152-154.
[9] BERTHE A. — Le complexe de l'épaule. Étude anatomique et incidences bio-mécaniques. *Ann. Kinésithér.*, 1978, *5*, 499-521.
[10] BERTHOU H. — Rééducation de l'épaule en plâtre d'abduction. *Kinés. Scientif.*, 1989, 278.
[11] BONNEL F., RABISCHON G.P. — Étude biomécanique de l'articulation de l'épaule : conceptions actuelles. *Actualités en rééducation fonctionnelle et réadaptation*, Masson 1977.
[12] BOUDRY G. — Reprogrammation neuro-motrice des épaules douloureuses chroniques. *Kinésithér. Scient.*, 1980, *177*, 45-50.
[13] BOURCIER A, JUSSERAND J., MICHELET J. — *Rhumatologie et kinésithérapie.* Maloine, Paris, 1978.
[14] BOURIC J.M. — Les mobilisations passives manuelles lors d'une capsulite rétractile de la gléno-humérale. *Ann. Kinésithér.*, 1979, *6*, 455-471.
[15] BOURNETON A. — Vigilance neuro-musculaire de l'épaule. *Ann. Kinésith.*, 1984, *11*, 1, 19-24.
[16] CAILLENS J.P. — *Tendinites de l'épaule du sportif, diagnostic et traitement.* Masson, 1984.
[17] CAILLENS J.P., GREGOIRE M.C. — *La rééducation de l'épaule*, Masson, 1984.
[18] CAILLIET R. — *L'épaule*, Masson, 1976.
[19] CARRET J.P. — *Étude physiologique et biomécanique des articulations de l'épaule.* Thèse Université Claude Bernard, UER Alexis Carrel, Lyon, 1977.
[20] CASTAING J.P. — *Le complexe de l'épaule Médicorame.* Édition EPRI, Paris.
[21] CHAMPETIER J. — Anatomie fonctionnelle de la ceinture scapulaire. L'adaptation à la préhension chez l'homme. *Ann. Kinésithér.*, 1979, *6*, 429-439.
[22] COCHET JP., RAOULL P., ROUXEL J.F., BISIAUX A., AILHAUD D., HOUSSIN B. — La coiffe des rotateurs non opéré : bases anatomo-physiologiques et rééducation. *Kineplus*, 1990, *1*, 8-13.
[23] COLLIN M., MONET J. — Anatomie fonctionnelle de l'épaule. *Cah. Kinésithér.*, 1993, *162*, n° 4.
[24] COMTET J.J., AUFFRAY Y. — Physiologie des muscles élévateurs de l'épaule. *Revue Chir. Orthop.*, 1970, *56*, 2, 105-117.
[25] COUDANE H., BLANQUART D. — Examen clinique « programme » de l'épaule. *Journal de médecine de Nancy*, 1990.
[26] CYRIAX J. — *Manuel de médecine orthopédique. Manipulations massages et injections.* Masson, 1976.
[27] CZERTOK G., RIBEYRE J.P. — Bilan analytique et fonctionnel de l'épaule du sujet agé. Incidence thérapeutique à propos de 111 cas. *Ann. Réadapt. Méd. Phys.*, 1986, *29*, 2, 153-163.
[28] DANOWSKI R., CHANUSSOT J.C. — L'épaule du sportif. *Kinés. Scientif.*, 1989, 285.
[29] DE SEZE S. — Les épaules douloureuses et les épaules bloquées. *Kinésithér. Scient.*, 1976, *134*, 5-27.
[30] DERUY P., THIBAUDAT J.L. — La rééducation de la capsulite rétractile. *Kinésithér. Scient.*, 1979, *171*, 33-39.
[31] DERUY P. — Rééducation de l'épaule douloureuse simple. *Kinésithér. Scient.*, 1979, *172*, 51-56.
[32] DOTTE P. — Mobilisation passive de l'épaule. In: *Technologie de l'épaule.* Masson, 1978.
[33] DOWNING DS, WEINSTEIN A. — Ultrasound therapy of subacromial bursitis: a double blind trial. *Phys. Ther.*, 1986, *66*, 2, 194-199.
[34] DUMONTIER C., ROUKOZ S.,TANNOUS G., SAUTET A, MAN M. — Tendinites et petites ruptures des muscles de la coiffe traitement chirurgical. *Cah. Kinésithér.*, 1993, *162*, n° 4.
[35] DUMONTIER C., MAN M., COLONNA F., ROUKOZ S., SAUTET A., VANDENBUSSCHE. — L'épaule du sportif. *Cah. Kinésithér.*, 1993, *162*, n° 4.
[36] EXPERT J.M., PADEY A., RACHET O., LIOTARD J.P., WALCH G. — Rééducation de la coiffe des rotateurs après chirurgie réparatrice. *Ann. Kinésithér.*, 1989, *16*, 10, 441-445.
[37] GHOZLAN. — *L'épaule douloureuse.* Labo spécia, 1986.
[38] GHOZLAN R. — *L'épaule douloureuse.* Specia, 1990.
[39] GUILLOT M. — *Contribution à l'étude des muscles du complexe articulaire de l'épaule chez l'homme vivant.* Thèse Université de Clermont-Ferrand, 1972.
[40] HEULEU J.N., BRETON G., COURTILLON A., DARNAULT A., JUSSERAND J. — Approches différentes de la rééducation des épaules. *Épaule et Méd Rééd.*, Masson, 1984, 1342-345.
[41] HOPPENFELD S. — *Physical examination of the spine and extremities.* ACC, New York, 1976.
[42] JONCOUR V., JULLY J.L. — Coussin d'abduction et ajustement postural *après postural* après réfection de coiffe. *Kinés. Scientif.*, 1991, 302 .

[43] JULLIARD R., FRIEDERICH P. — La stabilité de l'articulation acromio-claviculaire. *Ann. Kinésithér.*, 1976, *3*, 109-118.
[44] JULLY J.L., AUVITY J. — *Médecine de rééducation de l'épaule douloureuse.* Frison-Roche, Paris, 1990.
[45] JULLY J.L. — Surveillance programmée de la récupération fonctionnelle de l'épaule douloureuse. *Kineplus*, 1991, *9*, 8-9.
[46] JULLY J.L., KATZ D., NEROT C. — Examen clinique et bilans de l'épaule. *Kinés. Scientif.*, 1992, 312.
[47] KEMPF J.F. — Cotation fonctionnelle de l'épaule selon Constant. In: *L'épaule : diagnostic, rééducation, chirurgie, arthroscopie*, sous la direction de Bonnel, Blotman et Mansat, Springer Verlag, 1993.
[48] LEROUX J.L., AZEMA M.J., BONNEL F., BLOTMANN F. — L'épaule douloureuse et dégénérative : principes thérapeutiques et technologie de rééducation. Springer Verlag, 1992.
[49] LEROUX J.L., AZEMA M.J., CHUONG V.T., BARRAULT J.J., BONNEL F., BLOTMAN F. — La rééducation « dite en décoaptation » en pathologie de l'épaule (recentrage dynamique de la tête). *Journée Méd. Phys. Rééd.*, 1986, 251-257.
[50] LOZAT L. — Rééducation après chirurgie des ruptures de la coiffe. *Kinés. Scientif.*, 1989, 281.
[51] MEYER M. — Protocole de la rééducation des prothèses d'épaule, *Kinés. Scientif.*, 1990, 287
[52] MOLE D., NIO B. — Pathologie de la coiffe des rotateurs, *Collection de pathologie locomotrice*, n° 26, 1993.
[53] MONET J., AUGEREAU B. — L'épaule : rappels d'anatomie descriptive et fonctionnelle. *Kinés. Scientif.*, 1988, 271.
[54] MONET J., JUSSERAND J., AUGEREAU B. — Coiffe des rotateurs : rééducation post-opératoire des lésions dégénératives. *Kinésithér. Scientif.*, 1988, 271.
[55] MONET J., DAUZAC Ch, CHATEL D., FROISSART M.T., COLLIN M., MARCHOT O. — Principes de rééducation après réparation chirurgicale des lésions dégénératives de la coiffe. *Cah. Kinésithér.*, 1993, *162*, n° 4.
[56] MONTALVAN B., COUSTEAU J.P., CHARON O., LAURENS R., CECCALDI C. — Les tendinites de l'épaule. *Sport Méd. Actualités*, 1987, *16*, 38-43.
[57] MULLER J.F., LEROMAIN C., SENGLER J. — Rééducation des épaules inflammatoires. *Kinés. Scientif.*, 1993, 320.
[58] OLIVIER H. — L'épaule douloureuse par conflit sous-acromio-coracoïdien. *Ints. Méd.*, 1987, *1*, 21-23.
[59] ORENGO P., ROULLET C. — Tendinite du sus-épineux et conflit sous-acromial. *Kineplus*, 1991, *15*, 7-8.
[60] ORENGO P., ROULLET C. — Magnétothérapie : Tendinite du long biceps. *Kineplus*, 1991, *14*, 15.
[61] PATTE D. — Diagnostic des épaules douloureuses : Penser au conflit antéro-interne coraco-huméral. *J. Traumatol. Sport*, 1987, *4*, 2, 92-95.
[62] PAUMARD P. — Kinésithérapie de l'épaule rhumatologique : rôle des techniques actives et passives à propos d'un cas âgé. *Kineplus*, 1992, *20*, 23-24.
[63] PELISSIER J., LOPEZ S., HERISSON C., LALLEMAND J.G., GUERRIER B., SIMON L. — Épaule douloureuse et paralysie du trapèze. Évaluation du protocole de rééducation. *Rev. Rhum. Mal. Ostéoartic.*, 1990, *57*, 4000, 31900-32100.
[64] PROST A. — Les mobilisations de Mennell au niveau de l'épaule. *Kinésithér. Scient.*, 1976, *136*, 29-41.
[65] RIGAL Cl. — Kinésithérapie de la capsulite rétractile. *Ann. Kinésithér.*, 1976, *3*, 161-174.
[66] Rocks J. — Intrinsic shoulder pain syndrome rationale for heating and cooling in treatment. *Physical therapy*, 1979, *59*, 2, 153 - 159.
[67] SCHAEVERBEKE T., LE HUEC JC., DEHAIS J. — Examen clinique de l'épaule dégénérative. In: *L'épaule : diagnostic, rééducation, chirurgie, arthroscopie*, sous la direction de Bonnel, Blotman et Mansat, Springer Verlag, 1993.
[68] SIMON L. — *Technologie de l'épaule.* Masson, 1978.
[69] SOHIER R. — *Kinésithérapie de l'épaule.* Imprimerie Louvieroise, 1966.
[70] TROISIER O. — Examen de l'épaule douloureuse. *Rev. Rhum. Mal. Ostéoartic.*, 1989, *56*, 3, 213-216.
[71] TROISIER O. — Les capsulites de l'épaule. Techniques de mensurations des mouvements et applications cliniques. *Rhumatologie*, 1958, *10*, 113-134.
[72] VIEL E. — La fonction et les mouvements de l'épaule. *Kineplus*, 1990, *8*, 18-24.
[73] VIEL E. — Biomécanique de l'épaule et incidence sur la rééducation. *Ann. Kinésithér.*, 1979, *6*, 441-454.
[74] VIEL E., BOISSY A. — Mobilisations passives du complexe de l'épaule en fonction de la position des renforcements capsulaires et de la forme des surfaces articulaires. In: *Technologie de l'épaule*, Masson, 1978.
[75] WELFLING J. — La périarthrite de l'épaule n'existe pas. *Concours médical*, 1981, *103*, 21, 3460.
[76] WILLIAMS J., HARVEY J., TANNENBAUM H. — Use of superficial heat versus ice for the rheumatoid arthritic shoulder: a pilot study. *Physiother.*, 1986, *38*, 1, 8-13.

POUR EN SAVOIR PLUS SUR L'ALGODYSTROPHIE :

[1] ACQUAVIVA P.C., SCHIANO A. — Traitement par les moyens physiques dans les algodystrophies. *Instantanées médicaux*, EMC, 1986.
[2] ALLARY B., BONISSENT P., PEYROTTE C., REKASSA D., SABY G., SERNY B. — Rééducation des algodystrophies en milieu thermal. In: *Les algodystrophies sympathiques réflexes*, Masson, Paris, 1987.

© MASSON. La photocopie non autorisée est un délit.

[3] ARLET J. — Les algodystrophies de la hanche. *Rev. Rhumatol.*, 1984, *14*, 93-98.
[4] CLAUSTRE J. — Algodystrophies réflexes des membres inférieurs. *Médecine de rééducation*, Grossiors, Flamarion, Paris, 1981.
[5] CREPIN G., TRIPON J. — Le kinésithérapeute face au syndrome algodystrophique. *Kinés. Scientif.*, 1988, 272.
[6] CREPIN G., LEPOIVRE Th. — Algodystrophie et hypersensibilisation. *Cah. Kinésithér.*, 1983, *99*, 1, 49-58.
[7] DELESVAUX P. — Kinésithérapie de l'algodystrophie réflexe du pied en phase chaude. *Kinés. Scientif.*, 1989, 282
[8] DUBOST J.J., MARTORELLI J. — L'algodystrophie de la hanche. *Cah. Kinésithér.*, 1984, *109*, 5, 21-28
[9] DUREY A., MALIER M. — Rééducation du genou. *Rev. Prat.*, 1986, *36*, 329-335.
[10] EYSSETTE M., BOISSON D. — La stimulation électrique fonctionnelle dans la prévention de l'algodystrophie réflexe chez l'hémiplégique. In: *Les algodystrophies sympathiques réflexes*, Masson, Paris, 1987.
[11] HÉRISSON C., SIMON L. — Plaidoyer pour la rééducation dans les algodystrophies sympathiques réflexes. In: *Les algodystrophies sympathiques réflexes*, Masson, Paris, 1987.
[12] GAUCHER A., RAUL P., WIEDERKEHR. — Étude scintigraphique des algodystrophies réflexes. *Revue du rhumatisme*, 1982, *49*, 12, 841-846.
[13] LERICHE R. — Sur quelques malaises osseux et articulaires d'origine vasomotrice et sur leur traitement. *Bull. Soc. Nat. Chir. Paris*, 1927, *24*, 1022.
[14] PHELIP X., GROSCLAUDE S., GINTZ B., GRAS J.P., MOURIES D. — Algoneurodystrophie de la hanche. *Journal des agrégés*, 1979, *12*, 569-579.
[15] RENIER J.C. — *Les algodystrophies : trois décennies de progrès.* Laboratoire Ciba Geigy, 1992.
[16] REVEL M., AMOR B. — Traitement des algodystrophies par cryothérapie intensive, résultats préliminaires. *Actualité en rééducation fonctionnelle*, 1984, 267-270.
[17] RODINEAU J. — La rééducation de la cheville et du pied. *Rev. Prat.*, 1986, *36*, 345-354.
[18] SCHIANO A., POPUGET J., DOBBELS E., ACQUAVIVA P.C. — La rééducation des algodystrophies. *LMM Médecine Sud Est*, XX, 1984, *17*, 9469-9473.
[19] SCHIANO A., EISINGER J., ACQUAVIVA P.C. — *Les algodystrophies.* Laboratoire Armour Montagu, 1983.
[20] SIMON L., BLOTMANN F., LEROUX J.L., CLAUSTRE J., AZEMA M.J., BRUN MEYER M. — Rééducation et algodystrophie. *Revue du rhumatisme*, 1982, *49*, 12, 861-865.
[21] TRUETA J. — Étude physiopathologique et expérimentale du mécanisme vasculaire de l'ostéoporose. *Acta Chir. Belg.*, 1956, 165-172.
[22] VAUTRAVERS P., TRITSCHLER J.L. — Algodystrophie et rééducation. *Cah. Kinésithér.*, 1982, *95*, 5, 39-43.
[23] VERDIER J.M. — Le syndrome algodystrophique au niveau de la main. *Cah. Kinésithér.*, 1979, *81*, 61-66.

POUR EN SAVOIR PLUS SUR L'INFLAMMATION :

[1] ALLIEU Y., BRAHM B. — Les déformations de la main rhumatoïde et leurs traitements. *Documenta Geigy*, 1985.
[2] AMOR B. — Spondylarthropathie. *Rev. Prat.*, 1989, *39*, 17, 1469-1500.
[3] AUGE R. — *La kinésithérapie respiratoire en pratique courante.* Maloine, Paris, 1977.
[4] BALMELLE G., DIAS-GARSON M.T. — L'ergothérapie face à la main rhumatoïde. *Cah. Kinésithér.*, 1982, *95*, 3, 23-32.
[5] BARDIN Th. — Le rhumatisme psoriasique. *Rev. Prat.*, 1991, *41*, 22, 2159-2164 .
[6] CALMEIS P., BARET G., ALEXANDRE C., MINAIRE P. — La rééducation de la spondylarthrite ankylosante. *Conc. Méd.*, 1989, *111*, 26, 2239-2242.
[7] CHATELIN N. — Les déformations antéro-postérieures du rachis dans la PSR. *Kinés. Scient.*, 1978, *156*, 23-26.
[8] COMBE B., SANY J. — Épaule rhumatoïde. In: *L'épaule : diagnostic, rééducation, chirurgie, arthroscopie*, sous la direction de Bonnel, Blotman et Mansat, Springer Verlag, 1993.
[9] DANOWSKI R. — Articulations et rhumatismes inflammatoires. *Kinés. Scientif.*, 1985, *233*, 22-27.
[10] DELAPORTE D. — La rééducation du polyarthritique. *J. Réadapt. Méd.*, 1981, n° 6, 189-194.
[11] DELAPORTE D — La rééducation du polyarthritique. *J. Réadapt. Méd.*, 1982, n° 2, *1*, 24-27.
[12] DELAPORTE D. — La rééducation du polyarthritique. *J. Réadapt. Méd.*, 1982, n° 2, *2*, 72-74.
[13] DELAPORTE D. — Les activités de la vie courante chez le polyarthritique1980 Imp. Lemercier-Longué, 1980.
[14] DIZAIN A.M., PLAS-BOUREY M. — *Rééducation respiratoire, bases pratiques et applications thérapeutiques.* Masson, Paris, 1983.
[15] FOREST M., LAOUSSADI S. — *Histologie et physiologie de la synoviale normale.* EMC, Paris, 1982, 14004 A10.
[16] GABLE G., JOUBERT E., XENARD J. — Le bilan 400 points. *Rev. Réadapt. Fonct. Prof. Soc.*, 1989, *19*, 55-58.
[17] GAUCHER A., PÈRE P., BANNWARTH B., POUREL J. — La spondylartrhite ankylosante : maladie des enthèses. In: *La spondylarthrite ankylosante*, Masson, Paris, 1988.
[18] GAUCHER A., PÈRE P., REGENT D., GRANDHAYE P., AUSSEDAT R., VIVARD T.S. — Spondylarthropathies ou polyenthésites ossifiantes. Arguments scintigraphiques et scanographiques. *Rev. Rhum.*, 1987, *54*, 243-248.
[19] GAUCHER A., POUREL J., PÈRE P., BANNWARTH B. — Les polyenthésites ossifiantes : spondylarthrite ankylosante et maladies frontières. *Presse Méd.*, 1986, *15*, 243-248.
[20] GAUCHER A., PÈRE P. — Les enthésopathies ossifiantes, *Rev. Rhum.*, 1987, *54*, 537-538.

[21] GRUNAUER J.M. — Principe de traitement d'une pelvi-spondylite rhumatismale débutante sans atteinte respiratoire. *Kiné Scient.*, 1981, *188*, 19-25.
[22] ICKOVIC B. — Rachis, rhumatismes inflamatoires et kinésithérapie. *Kinés. Scient.*, 1986, *246*, 7-11.
[23] FRELAND J.C., BLOTMAN F. — Problèmes posés par le pouce au cours de la polyarthrite chronique rhumatismale. *Ann. Méd. Phys.*, 1974, 17-22.
[24] FRELAND J.C. — La place des attelles de repos dans le traitement des rhumatismes du pouce. *Cinésiologie*, 1975, n° 57, 109-118.
[25] JEANNIN L. — Retentissement respiratoire de la spondylarthrite ankylosante. *EMC, Instantanées médicaux*, 1982.
[26] LHERETE J. — Kinésithérapie de la spondylarthrite ankylosante, sans forme diffuse, traitée précocement. *Kinés. Scient.*, 1977, *146*, 55-58.
[27] LOUVIGNE Y., KERBOULL M. — La spondylarthrite ankylosante. *Kinés. Scient.*, 1976, *133*, 5-13.
[28] MANSAT M.J., DELPRAT. — *Les orthèses de la main rhumatoïde : Bilans et perspectives*, 1978, n° 7.
[29] ORENGO P., ROULLET C. — Magnétothérapie : polyarthrite rhumatoïde, atteinte du poignet. *Kinéplus*, 1992, 7-8.
[30] PAUMARD P. — Possibilités et limites de la kinésithérapie dans un cas de polyarthrite rhumatoïde. *Kinéplus*, 1991, *10*, 16-17.
[31] POUREL J. — Spondylartrhite ankylosante. *Prat. Méd.*, 1983, *17*, 13-21.
[32] PRETOT C. — Le complexe lombo-pelvi-fémorale. *Kinéplus*, 1992, *25*, 30-33.
[33] SANY J. — Polyarthrite rhumatoïde. *Rev. Prat.*, 1993, *43*, 19, 2569-2579.
[34] SANY J. ,CLOT J. — *Immunorhumatologie.* Flammarion, Médecine Sciences, 1989.
[35] SIMON L., HERRISSON C., ENJALBERT M. — Rééducation de la spondylarthrite ankylosante. *Presse thermale et climatique*, 1988, *125*, 5, 240-243.
[36] SIMON L. — Rééducation et réadaptation de la spondylarthrite ankylosante. *EMC*, 26400 A10.
[37] VLOEBERGS F. — Le point sur la pelvispondylite rhumatismale. *Cah. Kinésithér.*, 1976, 63.
[38] VLOEBERGS F. — Le point sur la pelvispondylite rhumatismale. *Cah. Kinésithér.*, 1977, 64.
[39] VLOEBERGS F. — Le point sur la pelvispondylite rhumatismale. *Cah. Kinésithér.*, 1977, 67.
[40] VLOEBERGS F. — Le point sur la pelvispondylite rhumatismale. *Cah. Kinésithér.*, 1978, 74.
[41] XENARD J., LUSTIG D. — L'appareillage de la main rhumatismale. *Cah. Kinésithér.*, 1981, *88*, 1, 31-40.

© MASSON. La photocopie non autorisée est un délit.

Index alphabétique des matières

A

ACSAC, 114.
AFLAR, 101.
Aire fonctionnelle, 41.
ANDAR, 101
Anti-inflammatoires, 8.
— paludéens de synthèse, 93.
— gène B27, 86
Association Contre la Spondylarthrite Ankylosante, 114.
— Française de Lutte Anti-Rhumatismale, 101.
— Nationale de Défense contre l'Arthrite Rhumatoïde, 101.

B-C

Bilan 400 points, 94.
Blocs à la guanéthidine, 74.
Boutonnière, 89.
Centres instantanés de rotation (cir), 38.
Ciclosporine, 93.
Col de cygne, 89.
Cold relax, 11.
Colonne bambou, 104.
Contention adhésive, 18, 33, 35.
Coup de vent cubital, 90.
Courants antalgiques, 9.
Crohn (maladie de), 86.
Cytokines, 84.

D-F

De Sèze, 37, 63.
Dérangement intervertébral de maigne, 7.
Diélectrolyse médicamenteuse, 10.
Doigt en maillet, 89.
Dynamomètre, 94.
Endotendon, 2.
Enthésite, 1.
Etirement, 11.

F-G-H

Facteurs rhumatoïdes (FR), 83.
Fibres collagènes, 2.
Fiessinger-Leroy-Reiter (syndrome de), 86.
Gerber (signe de), 46.
Gilchrist (signe de), 47.
Golgi, 4, 81.
Hawkins (signe de), 43.

I-J

Indice de constant, 41.
— fonctionnel de synthèse (ifs), 41.
Impingement syndrom, 42.
Interleukine, 84.
Intervention de Bassini, 30.
Intervention de Nesovic, 30.
Intima, 81.
Jobe (signe de), 44.

K-L-M

Knap, 49.
La d-penicillamine, 93.
Lymphocytes, 80.
Macrophages, 80.
Maladie de Mac Master, 27.
Manoeuvre(s) de Mill, 19.
— de relâchement, 64.
Massage transversal profond, 11, 18, 48.

© MASSON. La photocopie non autorisée est un délit.

Mennel, 66.
Mésothérapie, 8.
Mesures hygiéno-diététiques, 8.
Methotrexate, 93.
Myotendinite, 1.

N-O-P

Neer, 42.
Nf, 92.
Ondes courtes, 10.
Palm-up test, 47.
Pannus synovial, 86.
Patte (signe de), 45.
Péri-tendon, 2.
Périarthrite scapulo-humérale (p.S.H.), 36.
Polynucléaires neutrophiles, 83.
Pouce en z, 90.
Prostaglandine, 83.

R-S

Rails de tramway, 104.
RE1, RE2 & RE3, 61.
Reprogrammation sensori-motrice, 51.
Rytchie (indice de), 92.
Rythme scapulo-huméral, 38.
Salazopyrine, 93.
Schéma capsulaire, 40.
Sels d'or, 93.
Sensation en fin de course, 39.
Signe(s) de la canette, 12.
— de la corde de l'arc, 105.
— de malgaigne, 26.
— du tabouret, 34.
— cardinaux de Celsus, 79.
Société européenne de chirurgie de l'epaule et du coude (secec), 41.
Spirométrie incitative, 114.
Steinbrocker (stades de), 91.
Stretching, 11, 21.
Syndesmophyte, 104.
Syndrome de l'essuie-glace, 34.
Synovectomies, 93.
Synovioblastes, 81.
Synoviocytes, 81.
Synoviorthèses, 93.
Synovite, 80.

T-U-V-W-Y

Tendomyose, 8.
Ténoblaste, 2.
Ténosynovite, 1.
Ultrasonothérapie, 9.
Vs, 92.
Whipple (maladie de), 86.
Yocum (signe de), 44.

MASSON Éditeur
120, boulevard Saint-Germain
75280 Paris Cedex 06
Dépôt légal : Janvier 1996

Composition :
Imprimerie BARNÉOUD
BONCHAMP-LES-LAVAL (Mayenne)

JOUVE
18, rue St-Denis
75001 Paris
Dépôt légal : Décembre 1995
N° 232765Z

DOSSIERS DE KINÉSITHÉRAPIE

Collection sous la direction de E. Viel et F. Plas

momox
momox.com/sale
A-rhupcw

1. **Neurologie centrale chez l'adulte et réadaptation,**
par J. Delava, A. Paquet, P. Cressard, J.-F. Lemaire, Ch. Pheline et J. Stecken

2. **Kinésithérapie respiratoire. Bilans et technologie de base,**
par J.-C. Chanussot

3. **Kinésithérapie respiratoire. Pathologie pulmonaire,**
par J.-C. Chanussot

4. **Transmission des messages nociceptifs et physiologie de la douleur,**
par P. Mouchet

5. **Rééducation en pathologie vasculaire périphérique,**
par J.-Y. Bouchet, C. Richaud et A. Franco

6. **Cardiologie et réadaptation cardiaque,**
par J.-E. Wolf et D. Michon

7. **La rééducation et l'appareillage des amputés,**
par J.-C. Raupp, B. Grumler et J.-M. Lardry

8. **Kinésiologie et biomécanique,**
par J. Dumoulin, G. de Bisschop, B. Petit et Ch. Rijm

9. **Neurologie périphérique chez l'adulte et réadaptation,**
par C. Bruge, A. Coudert, P. Desoutter, E. Desoutter et M. Eysette

10. **Rééducation en rhumatologie. Pathologies dégénératives,**
par B. Petitdant et P. Gouilly

11. **Rééducation en traumatologie. La région de la hanche,**
par A. Berthe et P. Dotte

12. **Rééducation en traumatologie. La région de la cuisse-genou-jambe,**
par A. Berthe

13. **Prévention et ergonomie,**
par G. Peninou, H. Monod et B. Kapitaniak

14. **Rééducation en traumatologie : coude-poignet**
par A. Berthe

15. **Rééducation en rhumatologie. Pathologies inflammatoires**
par P. Gouilly, B. Petitdant et A. Komminoth

F 180.00

9 782225 849992

ISBN: 2-225-84999-4